610.5
F744
MEDICAL LIBRARY
UNIVERSITY OF MICHIGAN
MEDICAL LIBRARY
JAN 8 1944

FORTSCHRITTE AUF DEM GEBIETE DER RÖNTGENSTRAHLEN

Organ der Deutschen Röntgen-Gesellschaft und der Röntgenvereinigung in Budapest

BEGRÜNDET VON HEINRICH ALBERS-SCHÖNBERG

Unter Mitwirkung von W. Baensch-Leipzig · H. H. Berg-Hamburg · G. v. Bergmann-Berlin · A. Beutel-Prag H. Chaoul-Berlin · Th. Deneke-Hamburg · H. Dietlen-Saarbrücken · O. Dyes-Würzburg · G. Forssell-Stockholm · H. Franke-Erlangen · K. Frik-Berlin · C. Guarini-Neapel · F. Haenisch-Hamburg · H. Holfelder-Frankfurt a. M. · H. Holthusen-Hamburg · R. Janker-Bonn · K. Kaestle-München · R. Kienböck-Wien · A. Köhler-Wiesbaden · M. v. Lauo-Berlin · B. Leggett-London · A. Lorey-Hamburg · K. Ludloff-Frankfurt a. M. · H. Meyer-Bremen · G. E. Pfahler-Philadelphia · E. A. Pohle-Madison · H. R. Schinz-Zürich · Pl. Stumpf-München B. Walter-Hamburg · G. A. Wetts-München · H. Wintz-Erlangen

HERAUSGEGEBEN VON RUDOLF GRASHEY-KÖLN

GEORG THIEME · VERLAG · LEIPZIG

BAND 68 SEPTEMBER 1943 HEFT 3

Die „Fortschritte auf dem Gebiete der Röntgenstrahlen" erscheinen monatlich einmal im Verlag Georg Thieme in Leipzig, Roßplatz 12, in Bänden zu je 6 Heften. Preis jedes Heftes im Abonnement 12 RM zuzügl. Postgebühren. Durch die Post bezogen vierteljährl. 36,45 RM einschl. Postgebühren / Erfüllungsort für alle Lieferungen des Verlages und für Zahlungen an den Verlag ist Leipzig / Die „Fortschritte" werden den Beziehern bis zur Abbestellung geliefert; sie muß spätestens 1 Monat vor Beginn eines neuen Halbjahrs beim Verlag eingehen.

Inhalt:

1. **Bürgel, E., und Otzer, H.,** Das Schichtbild des gesunden Kehlkopfes. (Mit 47 Abb.) ..... Seite 107

2. **Diethelm, L.,** Zur Kenntnis der Entwicklungsgeschichte der Wirbelsäule und der Wirbelkörperfehlbildungen. 3. Mitteilung. (Mit 20 Abb.) ..... „ 135

3. **Schlaaff, Joh., und Münchow, O.,** Boloskop und Strahlengefährdung. (Mit 5 Abb.) ..... „ 147

4. **Haas, J.,** Beschreibung eines neuen tomographischen Systems. (Mit 3 Abb.) ..... „ 156

Buchbesprechungen: Hackenbroch, M.: Die Arthrosis deformans der Hüfte. Grundlagen und Behandlung. — Köhler, A.: Grenzen des Normalen und Anfänge des Pathologischen im Röntgenbilde „ 157

Zeitschriften-Übersicht ..... „ 158

Handschriften und zum Druck bestimmte Abbildungen sind an den Schriftwalter, Prof. Dr. R. Grashey, Köln a. Rh., Bürgerhospital, zu richten.

Druckschriften können auch durch den Verlag Georg Thieme in Leipzig übermittelt werden.

Der Verleger behält sich das ausschließliche Recht der Vervielfältigung und Verbreitung der in dieser Zeitschrift zum Abdruck gelangenden Beiträge sowie ihre Verwendung für fremdsprachige Ausgaben vor

---

Zuständig für den Anzeigenteil: **Anzeigenverwaltung Georg Thieme G. m. b. H., Berlin NW 40, In den Zelten 13. Fernsprecher: 12 73 76**

Carbodenal-Granulat

(nur im Darm löslich)

zuverlässige Darmentgasung vor
Röntgenaufnahmen des Abdomens

ASTA A.G. · CHEMISCHE FABRIK · BRACKWEDE I. W.

MÜLLER-RÖNTGEN-RÖHREN

Spitzenleistungen

seit 45 Jahren

MÜLLER-RÖNTGEN-APPARATE

bahnbrechend

in der Entwicklung des Apparatebaues

C. H. F. MÜLLER A.G. RÖNTGENWERK
HAMBURG / BERLIN

Schering

RÖNTGEN-FILM

KLARHEIT
EMPFINDLICHKEIT
KONTRASTREICHTUM
GLEICHMÄSSIGKEIT
HALTBARKEIT

SCHERING AG BERLIN



SIEMENS
TIEFENBLENDE
für Durchleuchtungen und Aufnahmen

Im Aufnahmebetrieb
durch Einstellskalen und Lichtvisier
vereinfachte Einstellung und Filmersparnis

SIEMENS-REINIGER-WERKE AG.

Gegen Schlaflosigkeit

Adalin

Bewährtes
Schlafmittel und Sedativum

Röhrchen mit 10 und 20 Tabletten zu 0,5 g

BAYER

»*Bayer*«

I. G. Farbenindustrie Aktiengesellschaft
Leverkusen

Traumaplast sparen!

aber wie?

Ein Ohrenarzt rät:

Für die Nachbehandlung von Ohroperationen benutze ich gern bogenförmig geschnittene Wundpflaster. Nähme ich die nun vom selben Pflasterstreifen, von dem ich die üblichen geraden Wundpflaster abschneide, dann hätte ich viel Abfall (Abb. 1). Darum halte ich stets zwei Pflasterstreifen im Gebrauch: einen nur für die geraden (Abb. 2), den andern nur für die bogenförmigen Pflaster (Abb. 3). Ersparnis bis 25%.



(Abb. 1). (Abb. 2), (Abb. 3).

Ratschläge aus Ihrer Erfahrung, wie man Wundpflaster sparen kann, nehmen wir dankbar entgegen.

Carl Blank, Verbandpflasterfabrik
Bonn/Rh.

Auro-Detoxin

Zur
Goldbehandlung
der
Lungentuberkulose

Gute
Verträglichkeit
bei hoher
chemotherapeutischer
Wirksamkeit

LITERATUR AUF WUNSCH

JOHANN A. WÜLFING BERLIN

In neuen Auflagen:

Grenzen des Normalen und Anfänge des Pathologischen im Röntgenbilde

Von Prof. Dr. A. Köhler, Wiesbaden. 8., wesentlich erweiterte Auflage. Lex.-8°. XIII, 820 Seiten. Mit 565 Abbildungen. 51,— RM., geb. 53,— RM.

Die Röntgenuntersuchung der Harnorgane

Lehrbuch von Dr. med. O. Kneise, a. o. Prof. der Urologie an der Martin-Luther-Universität Halle-Wittenberg, und Dr. med. K. L. Schober, Assistent der Klinik am Weidenplan, Halle-Saale. 2., umgearbeitete und vermehrte Auflage. Lex.-8°. 247 Seiten. Mit 282, zum Teil farbigen Abbildungen. 33,— RM., gebunden 35,— RM.

Einführung in die Röntgenologie

Ein Lehrbuch für Ärzte und Studierende. Von Prof. Dr. med. G. F. Haenisch, Hamburg, und Prof. Dr. med. H. Holthusen, Hamburg. Mit einem physikalisch-technischen Beitrag von Prof. Dr. med. A. Liechti, Bern. 3., vermehrte und verbesserte Auflage. Lex.-8°. XX, 430 Seiten. Mit 378 Abbildungen und Skizzen. 26,— RM., gebunden 27,60 RM.

GEORG THIEME / VERLAG / LEIPZIG

FORTSCHRITTE AUF DEM GEBIETE DER RÖNTGENSTRAHLEN

Organ der Deutschen Röntgen-Gesellschaft und der Röntgenvereinigung in Budapest

BEGRÜNDET VON HEINRICH ALBERS-SCHÖNBERG

HERAUSGEGEBEN VON

RUDOLF GRASHEY-KÖLN

GEORG THIEME · VERLAG · LEIPZIG

BAND 68 SEPTEMBER 1943 HEFT 3

Eisen-Kalk-Therapie dann

AEGROSAN

Ferro-Calcium-Saccharat

O. P. 125 g RM 1.05 m. U.

JOHANN G. W. OPFERMANN & SOHN, BERGISCH GLADBACH

TOMOGRAPH

SPEZIAL-GERÄT

FÜR LUNGEN-, KNOCHEN-, SCHICHT- UND SCHNITTAUFNAHMEN

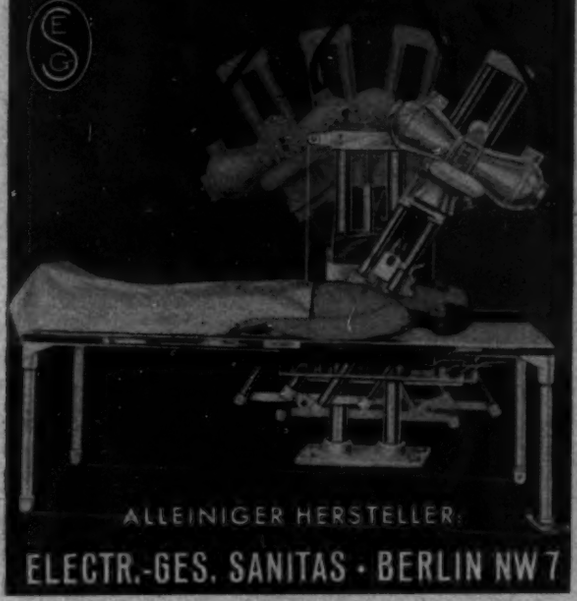

ALLEINIGER HERSTELLER:

ELECTR.-GES. SANITAS · BERLIN NW 7

Schering

Neue Röntgenkontrastmittel

Hepatoselectan

zur intravenösen Darstellung von Leber und Milz (Hepatolienographie)

Packung: 1 Ampullenflasche zu 100 ccm und 1 Testampulle zu 1 ccm

Vasoselectan

zur intraarteriellen Cephalographie und Vasographie der Extremitäten

Packung: 1 Ampullenflasche zu 20 ccm

Durch die Apotheken zu bestellen

SCHERING A. G. BERLIN

Klare Bilder - leichte Diagnosen...

PERSPECTA Folien

ALLEINHERSTELLER: KALI-CHEMIE A.G. BERLIN-NIEDERSCHÖNEWEIDE

Bei Ihrem Lieferanten erhältlich!

Fremdsprachliche Zusammenfassungen der Originalarbeiten von Heft 3

1. Bürgel et Oeser (Berlin): **La planigraphie du larynx normal** (p. 107). L'exploration radiographique du larynx complète la laryngoscopie. La planigraphie en incidence sagittale permet d'éviter des ombres qui se superposent et qui gênent. La technique doit tenir compte des conditions anatomiques et physiologiques du larynx. En comparant des coupes anatomiques avec les images planigraphiques, on expose les caractéristiques de la planigraphie du larynx normal. Les répercussions produites sur l'image planigraphique par les modifications fonctionnelles du larynx sont étudiées en détail, pour établir ensuite une technique d'exploration standardisée. En terminant, on discute l'application de la planigraphie à l'exploration laryngée.

---

2. Diethelm (Bromberg): **Quelques notions sur l'embryologie de la colonne vertébrale et des malformations des corps vertébraux. IIIème communication: L'importance du spina sagittal du corps vertébral dans la soi-disant demi-vertébre ventrale et dorsale. Le spina vertébral partiel et sagittal** (p. 135). En s'appuyant sur ses travaux antérieurs, l'auteur conclut qu'il existe aussi des demi-vertébres dorsale et ventrale avec une fente sagittale. Rien que l'existence d'un spina rencontré dans les vertébres cervicales permet de supposer que la demi-vertèbre prend naissance déjà à la période précartilagineuse de la vie embryonnaire. D'autre part, nos connaissances actuelles sur l'influence de la prolifération vasculaire sur le processus d'ossification n'admettent pas d'autre interprétation, de sorte que l'existence de la fente sagittale peut être interprétée comme la caractéristique d'une demi-vertèbre développée à une période précoce de la vie embryonnaire. L'auteur discute ensuite une observation rapportée par Simons, interprétée par celuici comme une chorde „persistante", lui l'interprète en s'appuyant sur un cas personnel avec fente du corps vertébral dorsale partielle, comme une „fente vertébrale sagittale partielle" dans laquelle la partie dorsale n'a présenté qu'un spina incomplet. En même temps, il interprète le cas rapporté par Junghanns non pas comme une vertèbre ventrale, mais également comme un spina vertébral sagittal partiel dans lequel il y a une séparation complète de la partie dorsale jusqu'au canal chordal. Quant au cas de Valentin et de Putschar, ayant trait à une demi-vertèbre dorsale, l'auteur repousse l'interprétation d'un trouble d'ossification et considère ce cas comme la première observation anatomique d'un „hemisoma postérieur". On ne peut expliquer toutes les soi-disant fentes frontales en admettant comme origine l'existence d'une vraie fente. Dans la plupart de ces cas la séparation en un noyau d'ossification postérieur est vraisemblablement provoquée par la persistance de la chorde dorsale au-delà de la période d'ossification primitive.

3, Schlaaff (Lippstadt) et Münchow (Berlin): **Boloscope et danger du rayonnement secondaire** (p. 147). On a étudié de très près les moyens de protection contre le rayonnement secondaire pour le boloscope. La protection est suffisante pour toutes les opérations, quel qu'en soit le nombre. Le personnel auxiliaire qui assiste à plusieurs opérations successives doit porter une protection supplémentaire pour ses organes génitaux. On établit à l'aide des comptes-rendus opératoires la quantité de rayonnement maximal reçue au cours d'une opération par le malade. Les doses ainsi établies sont en général plus petites; en tout cas elles ne sont pas supérieures à celles reçues au cours d'une exploration radiologique normale dont la durée dépasse un peu la moyenne.

---

4. Haas (Geilenkirchen Rh.): **Description d'un système tomographique nouveau** dans lequel le mouvement circulaire est remplacé par un système linéaire. Simplification de la radiographie de plusieurs plans pris en une seule fois avec d'une ampoule (p. 156).

Aus dem Universitätsinstitut für Röntgenologie und Radiologie der Charité Berlin
(Direktor: Prof. K. Frik)

Das Schichtbild des gesunden Kehlkopfes

Von **E. Bürgel** und **H. Oeser**

Mit 47 Abbildungen

Inhaltsübersicht

1. Einführung.
2. Anatomische Grundlagen der Untersuchungstechnik.
3. Röntgenanatomie des Kehlkopfschichtbildes.
4. Röntgenphysiologie des Kehlkopfschichtbildes.
5. Physiologische Grundlagen der Untersuchungstechnik.
6. Praktische Durchführung der Schichtuntersuchung.
7. Kritik des Schichtverfahrens.
8. Zusammenfassung.

Das Röntgenverfahren hat, wie auf so vielen anderen Gebieten der Krankheitserkennung, auch in der Larynxdiagnostik unbestreitbare Fortschritte gebracht. Eine große Zahl von Erhebungen, die zum Teil bis in die Zeit kurz nach der Entdeckung Röntgens zurückreichen, zeigen die Leistungsfähigkeit der Röntgenuntersuchungen bei der genauen Umgrenzung bestimmter Krankheitsprozesse auf als wertvolle Ergänzung zu den üblichen laryngoskopischen Untersuchungsmethoden. Der Grund für diese Vorteile ist offensichtlich: Will man über die räumlichen Verhältnisse eines Körpers — der Kehlkopf kann als hohlzylinderartiges Gebilde aufgefaßt werden — Aufklärung erhalten, so muß dieser von mindestens drei Seiten (entsprechend den drei Raumkoordinaten) betrachtet werden. Durch die Laryngoskopie wird nur eine dieser Ebenen übersehen, das Röntgenverfahren gestattet, die übrigen zu erfassen.

Der Vollständigkeit halber wird darauf hingewiesen, daß Muzio eine Methode der Röntgenuntersuchung im fast axialen Strahlengang beschrieben hat. Die Röhre liegt dabei unmittelbar über der Brust, 50—60 cm vom Kehlkopf entfernt. In Rückenlage mit stark nach rückwärts gebeugtem Kopf wird in die anästhesierte Mundhöhle der zugeschnittene Film eingelegt. Trotzdem damit die Möglichkeit gegben ist, die Ausdehnung eines Krankheitsprozesses auch im Querschnitt röntgenologisch zu erfassen, dürfte das einfachere und besseren Aufschluß vermittelnde Verfahren der Kehlkopfspiegelung gewöhnlich vorgezogen werden.

Da der Kehlkopf (K.) als ein Teil des luftführenden Schleimhautrohres des Respirationstraktes zwei, oft drei verschieden röntgendichte Medien besitzt (Luft, Knorpel und Weichteile, Kalk), wird seine Darstellung im Röntgenbild ohne besondere Hilfsmittel möglich. Die Lage des K. am Hals gestaltet die Anfertigung (und Ausdeutung) der seitlichen Aufnahme leicht. Schwierigkeiten entstehen jedoch beim Sagittalbild dadurch, daß die Summationsaufnahme die Halswirbelsäule (HWS.) und eventuell Knorpelverknöcherungen als Störschatten miterfaßt. Die Bestrebungen richten sich deshalb darauf, störende Überlagerungen auszuschließen oder ihre Auswirkung möglichst gering zu halten. Als entsprechende Untersuchungsmethoden sind anzuführen: die Kontakt- und Blendenaufnahme (Lindgren), das Verfahren nach Rethi-Waldapfel, die Verschiebung des K. seitlich zur HWS. während der Aufnahme nach Smerchinich, die Erhöhung des Kontrastes (Laryngographie) und die von Gunsett in die Kehlkopfdiagnostik eingeführte Schichtuntersuchung.

Den erstgenannten Methoden haftet eine Reihe von Nachteilen an: Umständlichkeit, Beschwerlichkeit für Arzt und Patient, Kleinheit des Bildausschnittes, schlechtes Haften des Kontrastmittels, Verzerrung der Verhältnisse bei der seitlichen Verschiebung usw. Die Schichtuntersuchung dagegen läßt sich schnell, leicht und bequem durchführen. Sie ist gegenüber allen anderen Verfahren die einzige Methode, die den Summationseffekt vermeidet, und sie erlaubt, die Einstellebene beliebig zu variieren, wodurch sich die Möglichkeit ergibt, einen Raum „durchzuschichten".

Beachtet werden muß, daß in der Schichtebene durch die vorn oder hinten gelegene Zylinderwand nur eine Änderung der Dichte und nicht ein Formunterschied dargestellt wird. Deshalb ist zur röntgenologischen Klarlegung der Verhältnisse an der Vorder- und Hinterwand des K. noch das Frontalbild erforderlich. Von Bayer wurde auf die Vorzüge der seitlichen Stereoaufnahmen hingewiesen, wir möchten auf Grund unserer Erfahrungen noch zusätzlich empfehlen, die Bilder nicht in Atemstillstand, sondern bei Phonation des Vokales u aufzunehmen, weil dabei die Ventriculi laryngis (und die Recessus piriformes) besser entfaltet und Stimmlippen und Taschenfalten deutlicher erkennbar werden (s. weiter unten).

Den bisher erschienenen Veröffentlichungen über die Schichtuntersuchung des K.s fehlt eine breitere Analyse des normalen Kehlkopfschichtbildes. Großenteils handelt es sich um kasuistische Mitteilungen über verschiedenartige Kehlkopfaffektionen, bei denen die Schichtuntersuchung zumeist mit gesicherter Diagnose ohne jede Fragestellung an den Röntgenologen durchgeführt wurde. Mit unserer Veröffentlichung sind wir bestrebt, die fehlende systematische Arbeit über das normale Kehlkopfschichtbild nachzuholen. Das Ziel, das mit dem Ausbau und damit auch der breiteren Anwendungsmöglichkeit des Kehlkopfschichtbildes einschließlich der zugehörigen Untersuchungstechnik erwünscht wird, ist wie alles ärztliche Streben die Verbesserung unseres therapeutischen Handelns.

Die anatomischen Grundlagen der Untersuchungstechnik

Vor der Deutung des Kehlkopfschichtbildes steht die zweckgerichtete Untersuchungstechnik. Sie muß dem anatomischen Aufbau und der Raumbeziehung des K.s angepaßt sein. Entsprechend der praktischen Durchführung werden behandelt:

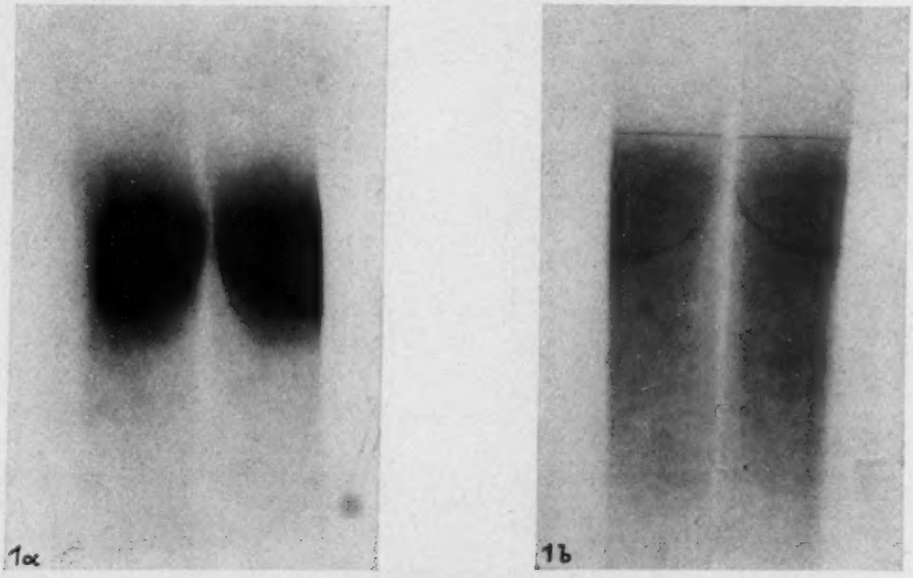

Abb. 1. Modellversuch. a) Querschnitt, b) Schrägschnitt durch zwei Holzstäbe.
Wegen des geringen Kontrastes ist in der Abb. b der Schatten des schräg getroffenen Stababschnittes von dem Verwischungsschatten kaum mehr abgrenzbar. Zur Verdeutlichung wurde er umrandet.

1. Die Einstelltechnik.
2. Die Pendelrichtung.
3. Die Wahl der Schichttiefe.

Die beste Einstellung des K.s für die Schichtuntersuchung ist erzielt, wenn die Stimmlippen (Stl.) bei Röhrenmittelstellung mit ihrer Längsachse in der Richtung des Zentralstrahles liegen.

Abweichungen davon ergeben statt eines Querschnittes einen Schrägschnitt. Je stärker die Abweichung, um so größer ist naturgemäß die Verzeichnung und um so geringer ist der Kontrast.

Ein grober Modellversuch demonstriert anschaulich die Auswirkung der richtigen und der unzweckmäßigen Einstellung (Abb. 1). Zwei Holzstäbe, deren Querschnitt ungefähr dem der Stl. bei Phonation entspricht, wurden einmal (im Bild links) in der Schichtebene als Querschnitt getroffen, das andere Mal schräg gestellt und somit als Schrägschnitt dargestellt. Die Verzeichnung und die Verminderung des Kontrastes infolge Verkürzung des axial getroffenen Stababschnittes sind offensichtlich.

Für die Einstellung des K.s ist weiterhin zu berücksichtigen, daß dieser, eingeordnet in die Atmungswege, mit Muskeln und Bändern am Schädel und Thorax befestigt ist. Die schematische Darstellung (Abb. 2), entnommen dem Handbuch für Hals-Nasen-Ohrenkrankheiten von Denker-Kahler, orientiert rasch über den Bewegungs- und Aufhängeapparat des K.s. Die Lage des Ks. am Hals ist keine starre, sondern sie ist erstens aktiv durch das Muskelspiel beeinflußbar, zweitens passiv abhängig von übergeordneten Faktoren. Von diesen sind anzuführen:

a) Das Alter.
b) Das Geschlecht.
c) Die Krümmung der HWS. (konstitutionelle Eigentümlichkeiten).
d) Die Stellung des Unterkiefers.

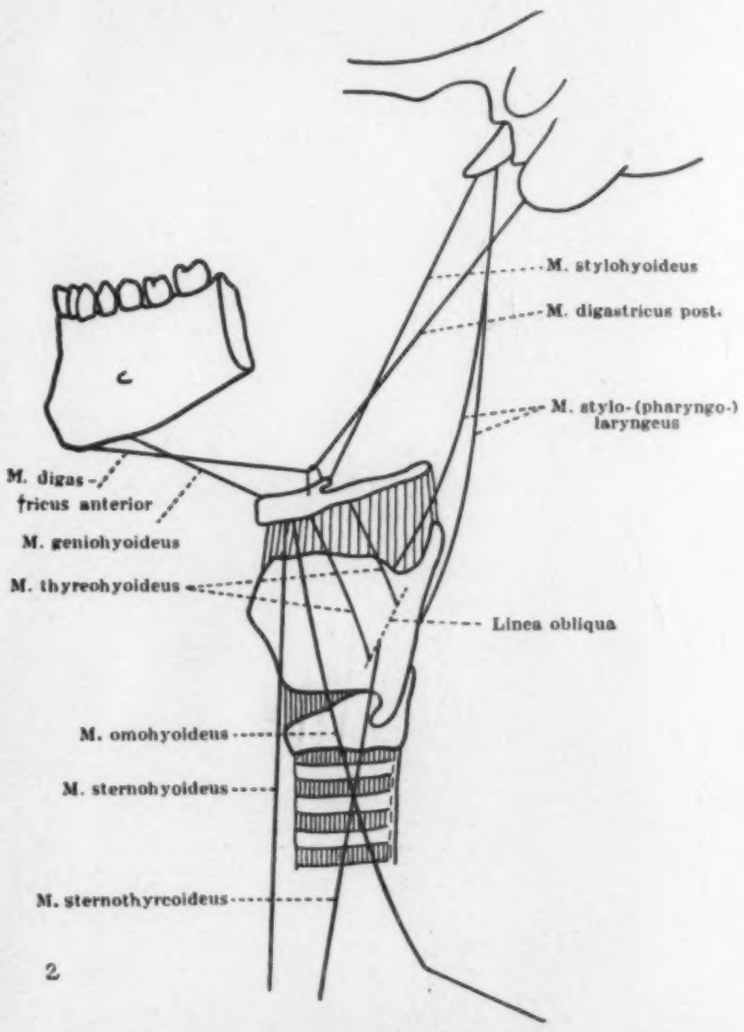

Abb. 2. Entnommen: Denker-Kahler, Handbuch der Hals-Nasen-Ohrenkrankheiten.

Der Einfluß des Alters auf die topographische Lage des K.s ist anfangs verursacht durch die Ausbildung des Halses, in späteren Lebensjahren durch das Wachstum der Wirbel und schließlich durch das Erschlaffen der Muskulatur und das Nachlassen des Gewebeturgors. Die Angaben in den Lehrbüchern der Anatomie über die Lagebeziehung des K.s zur HWS. gehen auseinander. Sie dürften in der Hauptsache an Leichen gewonnen sein und sind damit auf den Lebenden nicht übertragbar. Wir bemühten uns deshalb bei den laufenden Röntgenuntersuchungen, diesbezügliche Ermittlungen anzustellen. Da bei der seitlichen Durchleuchtung die Arygegend besonders nach einem kurzen Anphonieren gut erkennbar ist, wurde sie als Bezugspunkt gewählt. Die Abb. 3 vermittelt anschaulich das an 200 Menschen bei aufrechter Stellung und gerader, ungezwungener Kopfhaltung gewonnene Ergebnis.

Der Geschlechtsunterschied ist in der schematischen Darstellung aus den geringen Abweichungen im mittleren Alter ersichtlich. Beim Mann senkt sich der K. im Anschluß an die Pubertät rascher als bei der Frau. Im Kindes- und Greisenalter hat der K. bei beiden Geschlechtern die gleiche Lage zur HWS.

Die Krümmung der HWS. und die Stellung des Unterkiefers (UK.) beeinflussen die räumliche Lage des K.s, weil die Ansatzpunkte seines Aufhängeapparates an der Schädelbasis und am UK. liegen (Abb. 2) und die HWS. gewissermaßen als Gleitschiene wirkt. Der Grad der Auswirkung ist abhängig von der Länge der verschiedenen Hebelarme und wird daher sein Maximum mit dem Erwachsenenalter erreichen.

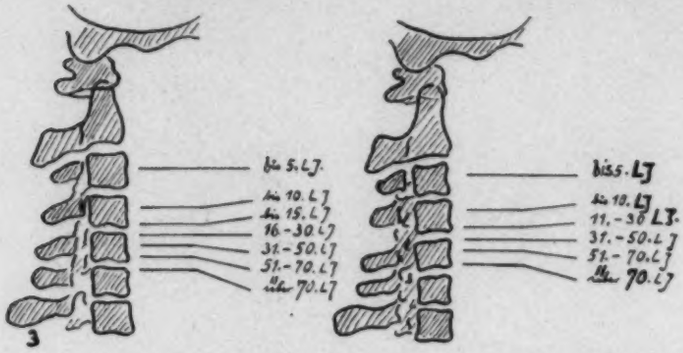

Abb. 3. Die Lagebeziehung des K.s zur HWS. für verschiedene Lebensalter, links beim männlichen, rechts beim weiblichen Geschlecht.

Allgemein steht der K. bei lordotischer HWS. etwas höher als bei gestreckter oder gar in den hin und wieder anzutreffenden Fällen kyphotischer Krümmung. In engem Zusammenhang damit steht die Beobachtung, daß beim Konstitutionstyp des Pyknikers ein relativer Hochstand, beim Leptosomen ein relativer Tiefstand des K.s gefunden wird. Die Stellung des UK. bedingt, je nachdem, ob das Kinn angehoben oder angezogen wird, eine Hebung oder Senkung des K.s.

Die Kenntnis von der verschiedenen Höhenlage des K.s ist Voraussetzung, um die eingangs geforderte Einstellung der Stl. in den axialen Strahlengang bei Röhrenmittelstellung vornehmen zu können. Normalerweise schließt die Stimmlippenebene den Trachealzylinder nicht senkrecht ab, sondern ist leicht geneigt von ventralkranial nach dorsalkaudal. Da aber die Stimmlippenebene mit dem physiologischen Deszensus allmählich aus dem Scheitelpunkt der Halswirbelsäulenkrümmung heraustritt, im Erwachsenenalter unterhalb von ihr zu liegen kommt, wird verständlich, daß gewöhnlich die Stl. leicht nach vorn geneigt sind. Bei einer verstärkten Lordose wird wie bei einer Senkung des Kinnes diese Neigung zunehmen (Abb. 4a und 5a). Die Gradhaltung oder eine leichte kyphotische Krümmung der HWS. bringen die Stimmlippenebene beim stehenden Menschen in die horizontale Lage, die gleiche Wirkung hat das Anheben des Kinnes (Abb. 4b und 5b). Zur richtigen Einstellung des K.s ist es deshalb erforderlich, beim Erwachsenen das Kinn anheben zu lassen. Die Anweisung von Greineder, die Pagani und Muntean und Koch übernommen haben, K. und Trachea durch Anziehen des Kinnes möglichst in eine plattenparallele Lage für die Schichtuntersuchung zu bringen, wird hinfällig durch die Tatsache, daß die Trachea in der Verwischungsrichtung liegt und sich deshalb in gleicher Weise abbildet, ob sie nun zur Plattenebene parallel oder in der Pendelebene gegen diese leicht geneigt ist. Wesentlich für die richtige Darstellung des K.s ist lediglich die zweckmäßige Einstellung des Kehlkopfinnern. Das Senken des UK.s bringt jedoch außer einem Schrägschnitt der Stl. noch den Nachteil mit sich, daß das Kinn als Störschatten das Larynxbild stärker überlagert und der K. der Wirbelsäule genähert wird.

Die Verschiebung der Röhre hat am besten in Längsachse des Körpers zu erfolgen (s. Abschnitt über Störschatten). Greineder empfahl in seiner ersten diesbezüglichen Arbeit in kaudokranialer Richtung zu schichten, desgleichen Pagani. Demgegenüber kommen Muntean und Koch auf Grund theoretischer Überlegungen wie auch durch Experimente zu dem Hinweis, daß die Pendelung in kraniokaudaler Richtung überlegen sei. In seiner Monographie läßt Greineder später diese Frage unerwähnt.

Die Kenntnis vom Wesen der Schichtdarstellung vorausgesetzt, würde es sich erübrigen, auf die Wichtigkeit eines bestimmten Pendelablaufes einzugehen. Da aber die Ausführungen von Muntean und Koch unwidersprochen geblieben sind, soll hier kurz und kritisch darauf eingegangen werden.

Abb. 4. Einfluß der Krümmung der HWS. auf die Neigung der Stimmbandebene.

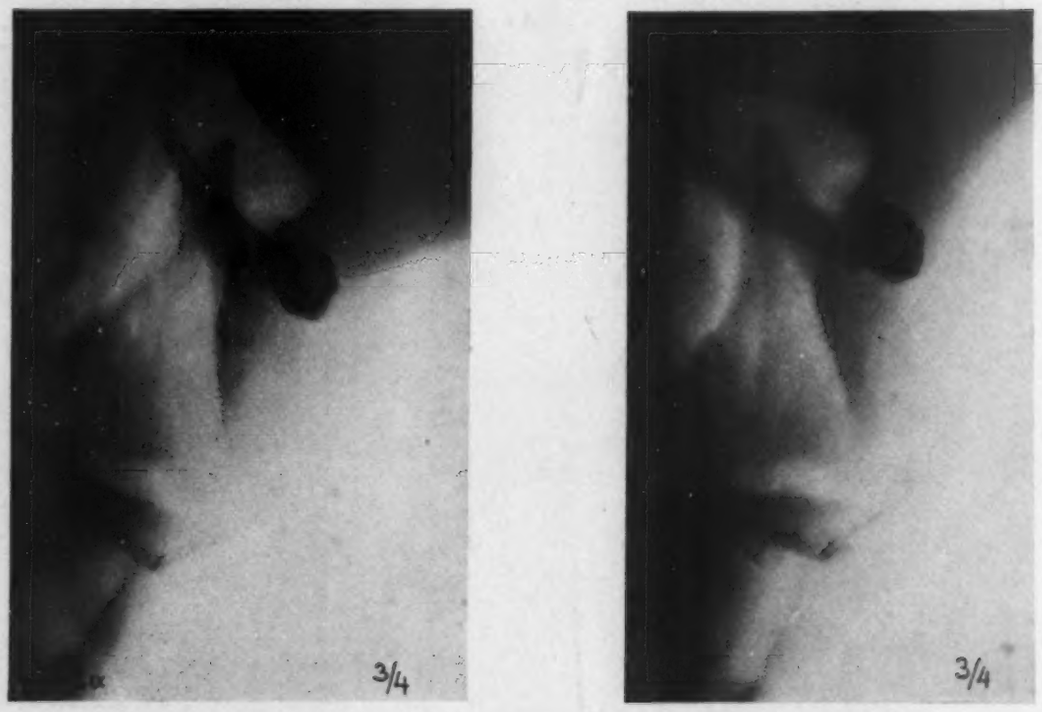

Abb. 5. Einfluß der Stellung des UK.s auf die Neigung der Stimmbandebene, a bei gesenktem, b bei gehobenem Kinn.

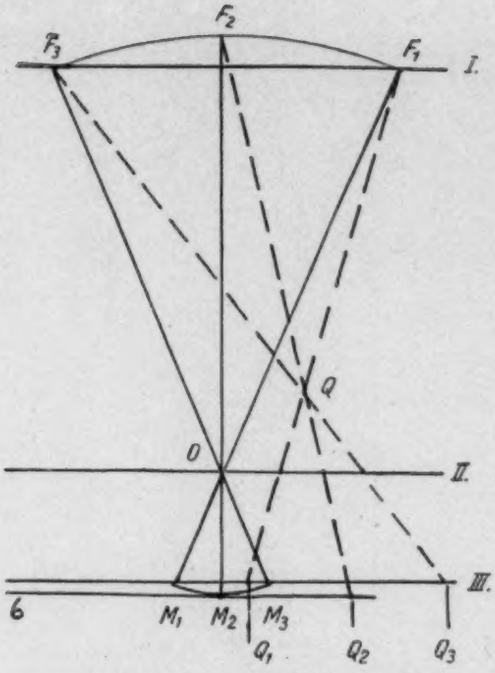

Abb. 6. Entnommen der Arbeit von Muntean und Koch, Fschr. Röntgenstr. 61, 6.

Als Beweis für den Vorzug der kraniokaudalen Pendelrichtung führen Muntean und Koch folgenden Modellversuch an: Von zwei runden Metallscheiben (Scheibe o im Zentrum der Schnittebene, Scheibe q peripher davon und außerhalb der Schnittebene gelegen [Abb. 6]) werden auf denselben Film Aufnahmen in der Ausgangs-, Mittel- und Endstellung der Röhre gemacht. Entsprechend der Pendelrichtung „wandert" der Projektionsschatten von der außerhalb der Schnittebene gelegenen Metallscheibe entweder zur Filmmitte hin oder er „bewegt" sich dem Filmrande zu. Das bildmäßige Ergebnis ist in der Abb. 7 dargestellt. Mit der Metallscheibe q im Modellversuch wird das Kinn verglichen und folglich behauptet, daß die kraniokaudale Pendelung für die Kehlkopfschichtuntersuchung günstiger sei, weil dabei der Unterkieferschatten filmrandwärts „wandere".

Daß hierbei ein Irrtum vorliegt, ist offensichtlich. Ein Blick auf die Abb. 6 belehrt uns, daß die Schattenstreifen vom Objekt q die gleiche Länge und bei gleichförmig bewegter Röhre auch die gleiche Dichte haben und schließlich die gleiche Lage zum Schatten des Objektes o einnehmen, unabhängig davon, ob die Röhre von F_1 nach F_3 oder umgekehrt schwingt. Aus geometrischen Gründen ist ein anderes Verhalten unmöglich. Muntean und Koch haben mit ihrem Modellversuch einen überflüssigen Beweis dafür erbracht: denn das Ergebnis (Abb. 7) sind kongruente Bilder. Nur wird entsprechend der Pendelrichtung jeweils eine Metallscheibe zuerst abgebildet. Das bedeutet, daß es für die Verwischung des UK.s völlig gleichgültig ist, ob in kraniokaudaler oder umgekehrter Richtung gependelt wird.

Für die Wahl der Schichttiefe ist die Kenntnis von der räumlichen Ausdehnung der Kehlkopfhöhle notwendig, um unklare oder unbegründete Angaben zu vermeiden. Das seitliche anatomische

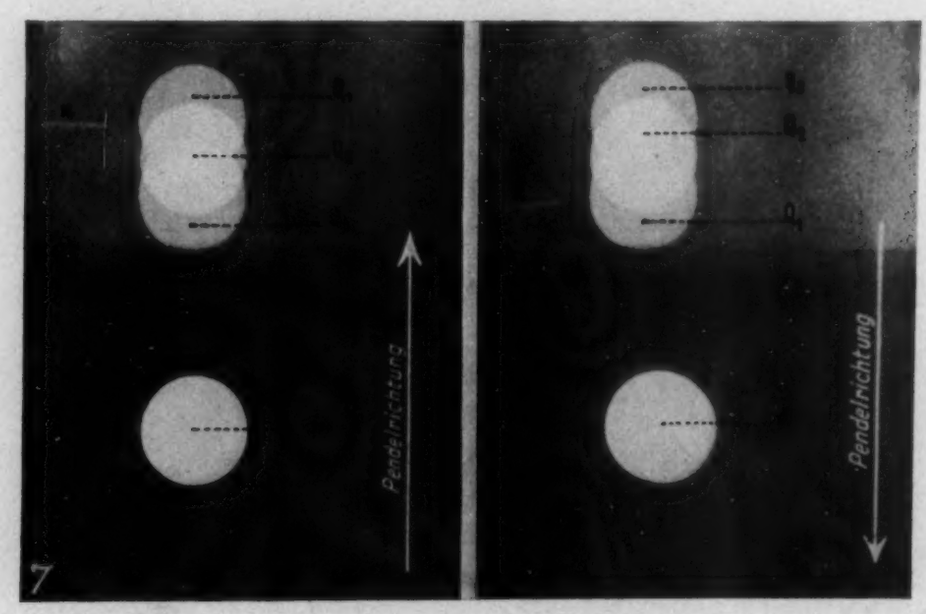

Abb. 7. Demonstration der Verwischungsrichtung einer oberhalb der Schnittebene befindlichen Metallscheibe. Der Pfeil bezeichnet die Pendelrichtung der Röhre, Q_1—Q_3 Bahn des Projektionsschattens der oberhalb der Schnittebene befindlichen Scheibe. O eine zweite in der Schnittebene liegende Metallscheibe, x Marke, welche den Ausgangspunkt des Projektionsschattens bezeichnet. (Entnommen der Arbeit von Muntean und Koch, Fschr. Röntgenstr. 61, 6.)

Bild (Abb. 8) orientiert über den Aufbau des K.s. Zur Bestimmung der Einstellungsebene dient der vordere obere Kehlkopfrand (gleich Adamsapfel). Von diesem bezeichnet die Strecke *a* den Abstand zur Stimmlippenebene, *b* gibt die Entfernung vom vordersten Knorpelpunkt (ohne bedeckende Haut) zur Stimmlippenkommissur an, *c* bezeichnet die Länge der Stl. und *d* erfaßt den Abstand vom freien Stimmlippenende zur dorsalen Kehlkopfinnenwand. An über 100 Leichen wurde die Kehlkopfhöhle ausgemessen und zugleich in Einzelheiten studiert. Wesentliche Abweichungen in den Raumverhältnissen zwischen Toten und Lebenden sind wegen des knorpeligen Stützgerüstes nicht zu erwarten. Die ermittelten Durchschnittswerte sind folgende:

Tabelle 1. Raummaße des Kehlkopfes in mm (Streckenbezeichnung s. Abb. 8)

Lebensjahr	a	b	c	d
	Beim männlichen Geschlecht:			
20—30	6,0	5,0	17,0	5,7
31—40	6,4	5,5	17,3	5,7
41—50	6,4	5,7	17,8	6,3
51—60	6,0	6,0	18,8	5,6
über 61	6,5	5,7	18,6	5,7
Durchschnitt	6,2	5,4	17,4	5,8
	Beim weiblichen Geschlecht:			
Durchschnitt	5,2	4,3	12,8	4,9

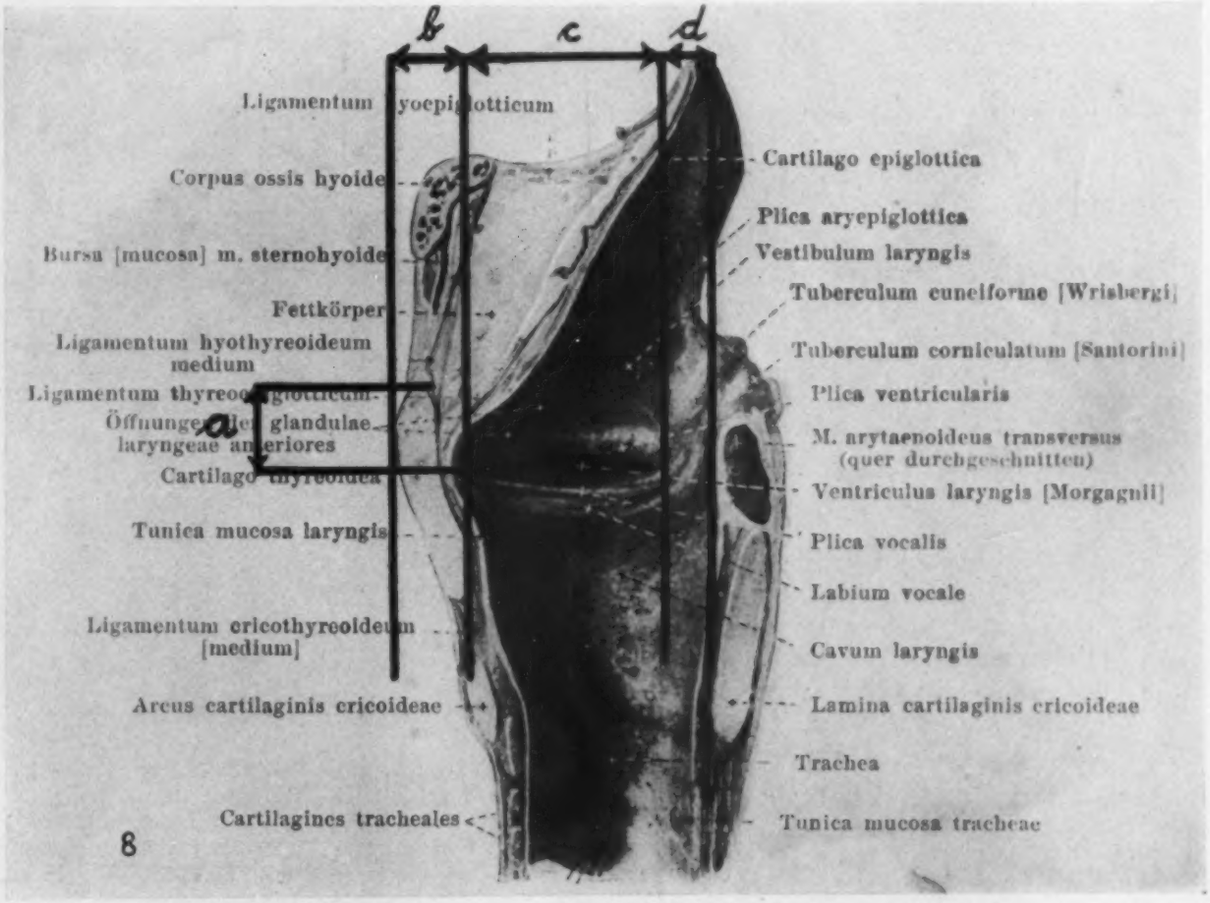

Abb. 8. Entnommen dem Handatlas der Anatomie von Spalteholz. Nach unseren Messungen ist abweichend von den Größenverhältnissen dieser Abbildung die Strecke d durchschnittlich länger als b.

Die Zusammenstellung der Zahlen veranschaulicht die interessante, bereits bekannte Tatsache, daß im höheren Lebensalter entsprechend der tieferen Stimmlage die Länge der Stl. größer ist als in jugendlichen Jahren. Weitere mit dem Altern zusammenhängende Raumunterschiede lassen sich nicht mit Sicherheit ermitteln. Der K. ist in seinen Ausmaßen bei der Frau im Durchschnitt erheblich kleiner als beim Mann, auch die Streubreite der einzelnen Werte ist bei der Frau niedriger. Am größten ist der Unterschied bei der Strecke *c* (Länge der Stl.), die bei Männern rund 36% größer ist als bei Frauen.

Röntgenanatomie des Kehlkopfschichtbildes[1])

Gemäß den auf Abb. 8 abgeteilten Kehlkopfabschnitten kann erwartet werden, daß beim „Durchschichten" des K.s vier verschiedene Bildtypen angetroffen werden. Ihr röntgenologisches Erscheinungsbild wird von dem anatomischen Aufbau der gewählten Schichtebene bestimmt. Die genaue Kenntnis davon ist daher Voraussetzung für die richtige Deutung. Der in der Strecke *b* (Abb. 8) erfaßte Frontalschnitt entspricht der vorn gelegenen Zylinderwand, die Strecken *c* und *d* bezeichnen den die Lichtung enthaltenden Teil (der durch Besonderheiten an der Innenwand in zwei Unterabschnitte geteilt wird) und schließlich folgt die in der Abbildung nicht näher bezeichnete Aryregion als die hintere Zylinderwand. Zur Analysierung der anatomischen und bildmäßigen Einzelheiten wurden die Röntgenschichtbilder den entsprechenden anatomischen Schnitten gegenübergestellt. Dazu wurden ein männlicher und ein weiblicher K. frei präpariert und in Abständen von 0,25 cm „durchgeschichtet". Beide K. wurden dann entkalkt, in eine Agarmasse eingebettet und in Scheiben von 0,25 cm Dicke aufgeschnitten. Die Schichtbilder zeigen gegenüber den entsprechenden anatomischen Schnitten mehr Einzelheiten, weil die Gebilde der Nachbarschaft einer Schicht mehr oder weniger deutlich durchscheinen. Der Vergleich der anatomischen Schnitte mit den Röntgenschichtbildern ergibt folgende Kennzeichen:

1. In der Schicht durch den vorderen Kehlkopfabschnitt (entsprechend der Strecke *b* in Abb. 8), die wir als präglottische Schicht bezeichnen können (Abb. 9), werden bei sagittalem Strahlengang nicht Form-, sondern nur Dichteunterschiede erkennbar. Es kommen daher Verkalkungen bzw. Verknöcherungen im vorderen Teil des Schildknorpels markant zur Darstellung. Scharf gezeichnet ist ferner der Zungenbeinkörper, der in der gleichen Schichttiefe liegt. Die durch die luftführenden Räume bedingten Aufhellungen scheinen undeutlich durch, so daß dadurch eine grobe Orientierung über die räumlichen Beziehungen zwischen den präglottischen Gebilden und dem Kehlkopfinnern möglich ist. Die präglottische Schicht ist für die Kehlkopfdiagnostik unwesentlich.
2. Die folgende Schicht, die bei normal entwickeltem und regelrecht gelagertem K. im Mittel in

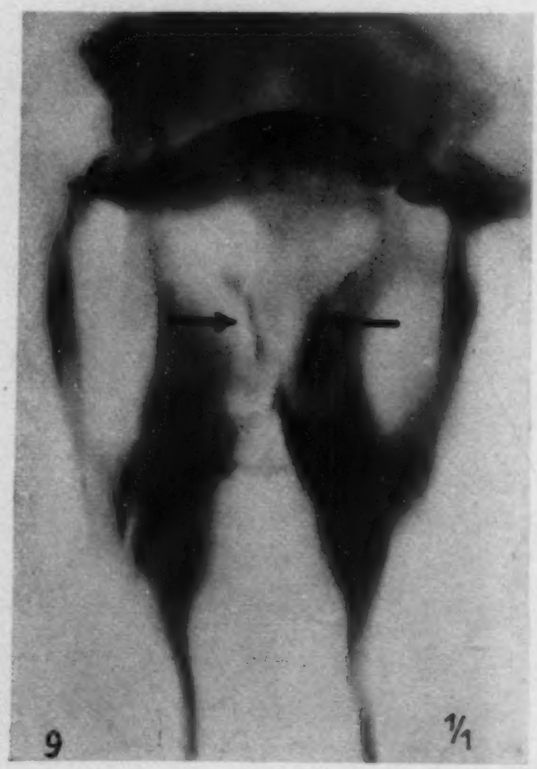

Abb. 9. Präglottische Schicht (Leichenpräparat). Scharf gezeichnet sind die vordere obere Zungenbeinkante und bei →← die Verkalkungen am Adamsapfel. Undeutliches Durchscheinen des Ventriculus laryngis, der Tf. und Stl.

[1]) Für die Überlassung anatomischer Präparate sprechen wir Herrn Prof. Rössle, Direktor des Pathologischen Instituts der Charité, unsern besten Dank aus.

einer Tiefe von 8—26 mm vom Adamsapfel (die bedeckende Haut mit eingerechnet) angetroffen wird, wollen wir die „Ventrikelschicht" nennen, weil sie durch den Luftraum zwischen Stl. und Taschenfalte (Tf.), den Ventriculus laryngis, ihr Charakteristikum gewinnt. Die anatomischen Einzelheiten und ihre Darstellung im Schichtbild sind aus Abb. 10 klar ersichtlich und brauchen nicht näher beschrieben zu werden. Lediglich zwei Feststellungen müssen kurz Erwähnung finden:

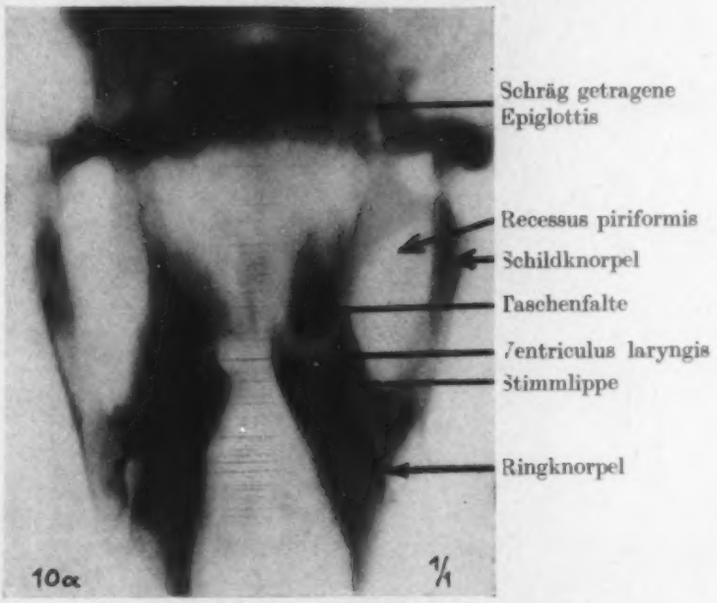

Abb. 10. Ventrikelschicht (männlich).

a) Die Recessus piriformes, die dadurch entstehen, daß der K. mit seinem oberen Anteil in den Hypopharynx hineinragt, reichen nach unten regelmäßig bis in Stimmlippenhöhe, nach vorn mit ihrer größten Ausdehnung in Höhe der Tf. (wie wir an den Leichenpräparaten und auf seitlichen Kehlkopfaufnahmen beobachten konnten) bis etwa an die Grenze zwischen vorderem und mittlerem Stimmlippendrittel.

b) An den Ventrikeln sitzen häufig spaltförmige Blindsäcke, deren Größe und Form breiten Schwankungen unterliegt, die sogenannten Appendices ventriculi laryngis (bei manchen Affenarten zu Schallsäcken ausgebildet). Ihrer Lage gemäß kommen auch diese Gebilde in der Ventrikelschicht zur Darstellung.

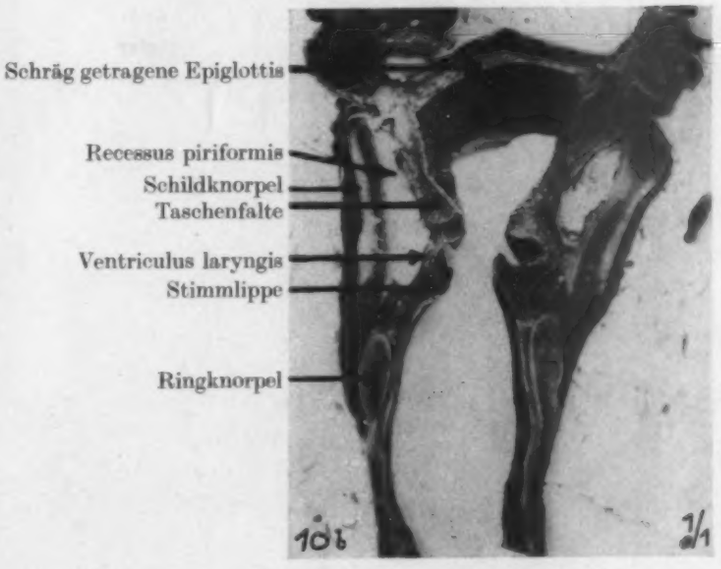

Abb. 10. Ventrikelschicht (männlich).

Die Form der durch den Aditus laryngis, die beiderseitigen Ventriculi laryngis und den subglottischen Raum hervorgerufenen Aufhellungen wurde von anderen Autoren mit dem Pik As oder mit einem Kleeblatt verglichen. Wir lehnen diese Vergleiche ab. Sie sind nicht kennzeichnend, weil weder im Gesamtüberblick noch in den Einzelheiten eine genügende Übereinstimmung zwischen dem Bild der Ventrikelschicht und den zum Vergleich herangezogenen (voneinander bildlich erheblich abweichenden) Figuren besteht und außerdem nur ein Teilausschnitt der Ventrikelschicht berücksichtigt wird. Ein Vergleich erscheint überhaupt überflüssig, weil die Form der Ventrikelschicht so einfach und einprägsam ist, daß sie jedem normalen Formengedächtnis keinerlei Schwierigkeiten bereiten dürfte.

3. In dem durch die Strecke *d* in der Abb. 8 bezeichneten Kehlkopfabschnitt treffen wir auf die zwischen Ventrikel- und Aryschicht eingeschaltete „Übergangsschicht" (Abb. 11). Sie ist

gekennzeichnet durch das Fehlen der Stl. und der Tf. In Höhe dieser Gebilde weist das Kehlkopflumen eine leichte Einengung auf, so daß auf dem Röntgenbild das Aufhellungsband die charakteristische Sanduhrform annimmt. Ventriculi laryngis und Arygegend scheinen undeutlich durch. Bei unseren anatomischen Studien konnten wir im Übergangsbereiche eine Reihe von Formvarianten beobachten, die den hinteren Abschluß des Ventriculus laryngis betreffen. Nach ihrer Häufigkeit geordnet fanden wir folgende Spielarten:

a) Der Ventrikel wird nach hinten zu allmählich flacher und geht ohne scharfe Grenze in eine flache Rinne zwischen der Vorderkante des Aryknorpels und der Cartilago cuneiformis Wrisbergi über.

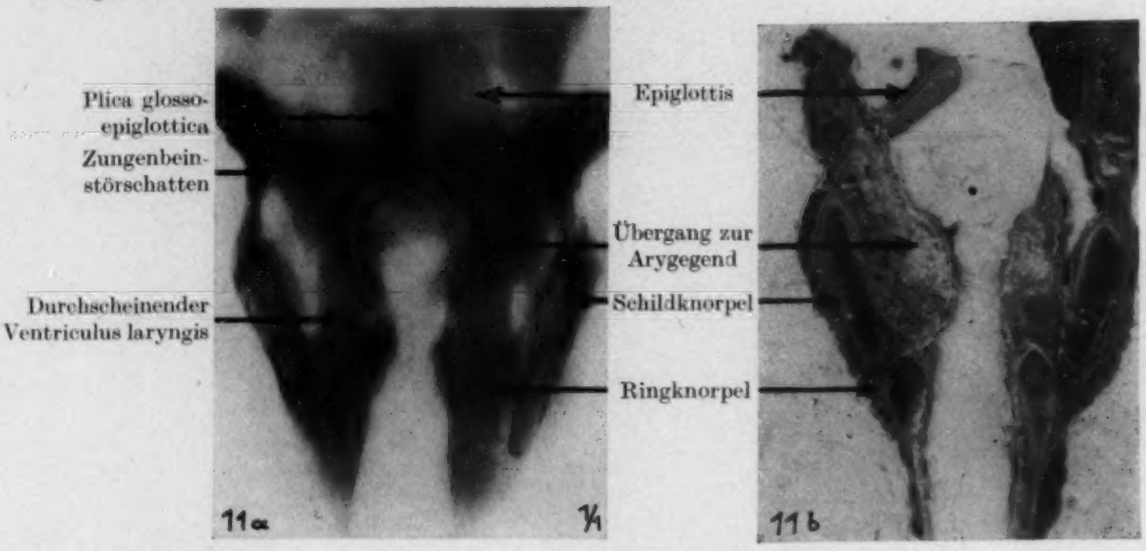

Abb. 11. Übergangsschicht (weiblich).

b) Den hinteren Abschluß des Ventrikels bildet eine Falte zwischen Tf. und Stl.
c) Der Ventrikel reicht unter der abschließenden Falte zwischen Tf. und Stl. noch ein Stückchen nach hinten (Abb. 12).
d) An dem mit scharfer Grenze endenden Ventrikel sitzt lateral ein glatt begrenztes rundes Loch, das in eine kleine Vertiefung nach hinten führt.

Während den ersten beiden Formen für die Deutung des Schichtbildes keinerlei Bedeutung zukommt, ist die Kenntnis der übrigen wichtig. Dem anatomischen Aufbau gemäß wird sich nämlich die dorsalwärts gerichtete Fortsetzung des Ventrikels als kreisförmige, allseits von weichteildichtem Schatten umgebene Aufhellung darstellen.

4. Die Aryregion bildet den hinteren Abschluß des K.s und zugleich die Vorderwand des untersten Hypopharynxanteils bis zu dessen Einmündung in den Ösophagus. Ihre Form wird in der Hauptsache bestimmt durch ihr knorpeliges Stützgerüst, die beiden, dreiseitigen Pyramiden ähnlichen Gießbeckenknorpel und den zwischen ihnen ausgespannten Musculus arytaenoideus. Demgemäß findet sich die größte Tiefenausdehnung in Höhe der Pyramidenbasis, also in Stimmlippenhöhe (etwa 5—6 mm), wobei besonders darauf aufmerksam gemacht wird, daß der Processus vocalis der Aryknorpel nach vorn in die Übergangsschicht hineinragt. Kranialwärts wird die Wand allmählich schmäler. Der anatomische Frontalschnitt durch diese Gegend stellt einen Längsschnitt durch die gegeneinander geneigten schiefen Pyramiden dar, deren Spitzen etwas nach außen abgebogen erscheinen (Abb. 13). Das zugehörige Schichtbild ist auf den ersten Anblick etwas verwirrend, weil die einfachen Verhältnisse des anatomischen Schnittes infolge der

schon erwähnten Hereinnahme benachbarter Gebilde kompliziert werden. Bei näherem Zusehen ist jedoch die Deutung nicht schwierig. Da die Verhältnisse am Lebenden deutlicher in Erscheinung treten, sollen sie weiter unten in dem entsprechenden Kapitel abgehandelt werden. Hier

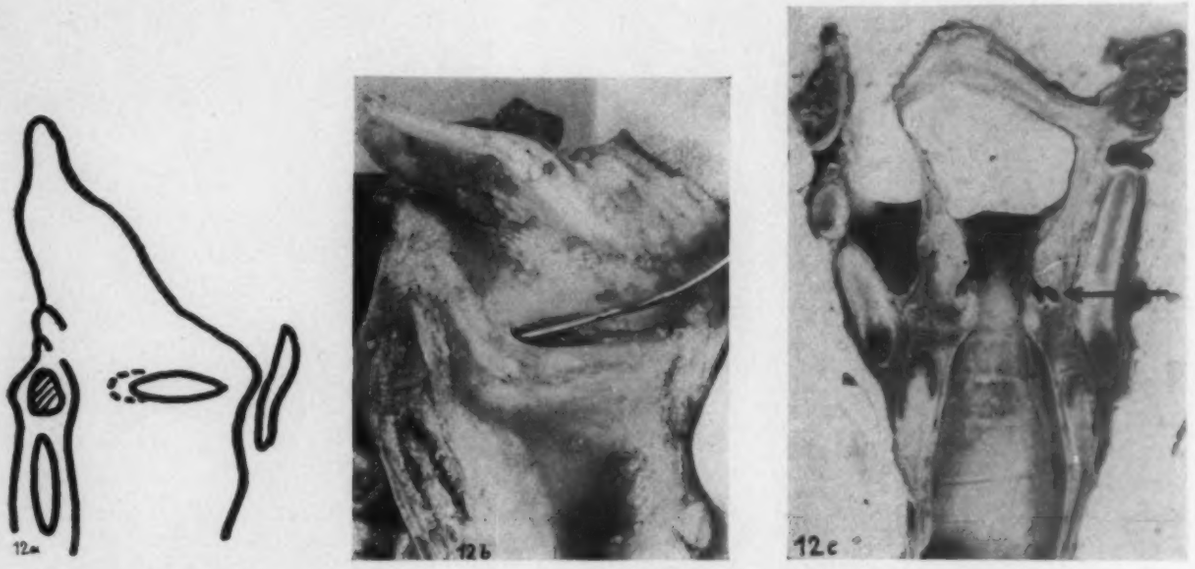

Abb. 12. Der Ventriculus laryngis reicht unter der abschließenden Falte zwischen Taschenband und Stl. noch ein Stück nach hinten.

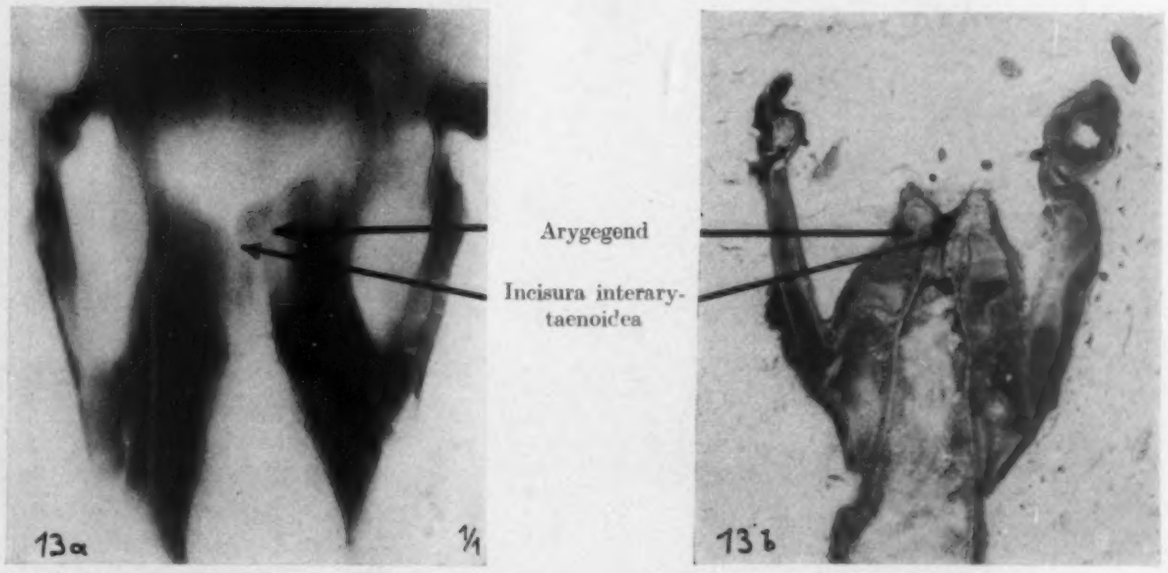

Abb. 13. Aryschicht (männlich).

sei nur die klare Darstellung des gegen Luft kontrastierenden oberen Randes der Kehlkopfhinterwand mit der Incisura interarytaenoidea hervorgehoben. Formabweichungen in kranialer Richtung können durch das Schichtbild deutlich gemacht werden. Die „Aryschicht" erfaßt außerdem zumeist den oberen „freien" Teil des Kehldeckels. (Nur bei sehr langer Epiglottis liegt

ihr Rand weiter dorsalwärts.) Er ist allseitig von Luft umgeben und kommt daher sowohl auf der Frontalaufnahme als auch auf dem (sagittalen) Schichtbild zur Darstellung. Form und Lage sind allgemein bekannt, seine Erkennung macht keinerlei Schwierigkeiten.

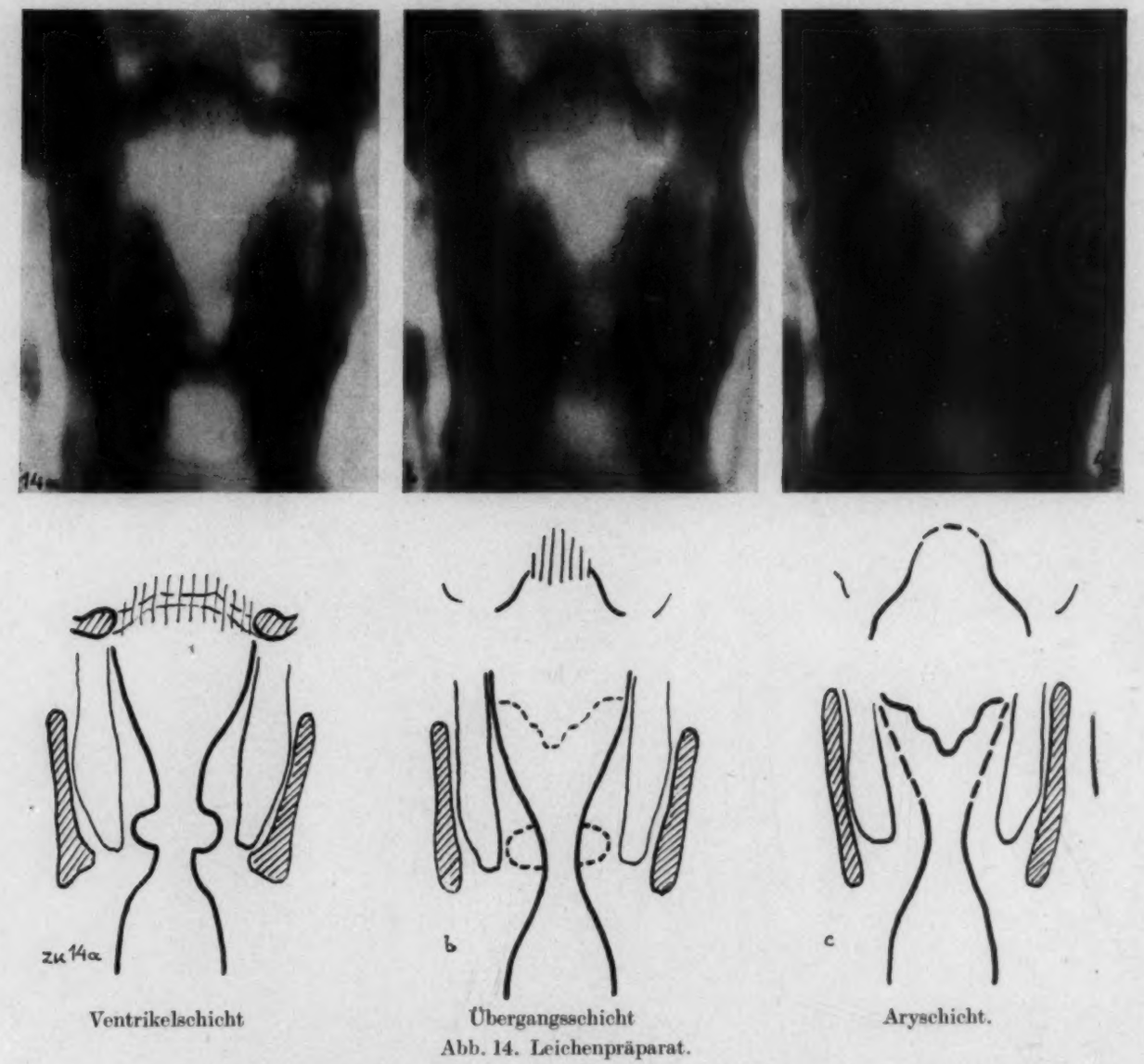

Ventrikelschicht Übergangsschicht Aryschicht.

Abb. 14. Leichenpräparat.

Zusammengefaßt ergibt sich, daß bei Auswertung der anatomischen Eigenheiten des normalen K.s im Schichtbild vier verschiedene Bildtypen angetroffen werden:

1. Die „präglottische Schicht", Schichttiefe im Mittel 3—8 mm (einschließlich Haut).
2. Die „Ventrikelschicht", Schichttiefe 8—26 mm.
3. Die „Übergangsschicht", Schichttiefe 26—32 mm.
4. Die „Aryschicht", Schichttiefe 29—34 mm.

Am lebenden und nicht aufgeschnittenen Leichenkehlkopf reicht die Arygegend beiderseits seitlich, bevor sie in die aryepiglottische Falte übergeht, noch ein Stückchen nach vorn, so daß auf Frontalschnitten eine teilweise Überschneidung der Ary- mit der Übergangsschicht zustande kommt.

Die für die Kehlkopfdiagnostik wichtigen drei Schichtbilder sind nochmals in der Abb. 14 zusammengestellt. Ihre einzuprägenden Kennzeichen sind schematisiert hervorgehoben.

Die Untersuchungen am Leichenmaterial erfahren ihre notwendige Ergänzung und Vervollständigung durch die am Lebenden getroffenen röntgenanatomischen Feststellungen:

1. Die charakteristischen Bildzeichen der Aryschicht.
2. Die Seltenheit der Übergangsschicht.
3. Bildvariationen der Stl., der Ventriculi laryngis und des Kehldeckels.
4. Die Form des subglottischen Raumes.
5. Die sogenannten Störschatten.

Ad 1: Der anatomische Schnitt durch die Aryregion wurde oben bereits eingehender, das Schichtbild nur flüchtig besprochen. Hier soll jetzt die genaue Beschreibung des röntgenologischen Erscheinungsbildes der Aryschicht erfolgen. Am besten vermittelt die in der Abb. 15 wiedergegebene schematische Zeichnung das Verständnis für die charakteristischen Bildzeichen. Es läßt sich leicht daraus ablesen, daß ein Überlagerungseffekt vorliegt, indem in das „reine" Arybild, dessen Form genau der des anatomischen Schnittes entspricht, das Bild der Ventrikelschicht mit naturgemäß nicht ganz scharfen, aber doch deutlichen Begrenzungen hineinprojiziert ist. Infolge des Additions- bzw. Subtraktionsmomentes sowie infolge der Verschiedenheit der durchstrahlten Schichtdicken entstehen Dichteunterschiede, die im Schema durch verschiedene Schraffierung angedeutet sind. Im doppelt schraffierten Areal ist die Dichte am größten, weil hier Weichteilschatten auf Weichteilschatten trifft. In den Gebieten mit einfacher Schraffierung wird die Weichteildichte der einen Schicht durch eine Luftaufhellung der anderen herabgemindert. Daß sich dabei noch zwei unterschiedliche Bezirke markieren, liegt darin begründet, daß in dem einen Falle die Weichteilschicht in der Aufsicht, im anderen hochkant getroffen wird.

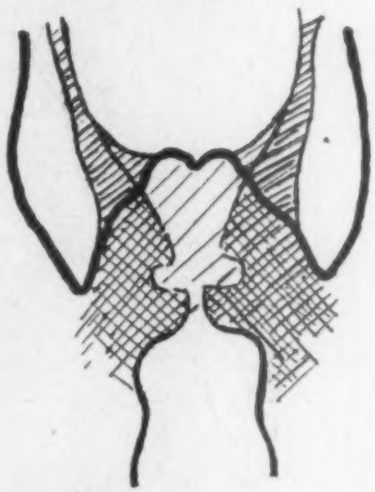

15

Abb. 15. Schema der Aryschicht am Lebenden.

Aus dem Gesagten geht hervor, daß das zunächst kompliziert erscheinende Aryschichtbild sich leicht auflösen läßt, wenn die Form der aufbauenden Teilstücke von den anatomischen Schnitten her bekannt ist. Die Gründe für die größere Deutlichkeit der geschilderten Verhältnisse am Lebenden sind einmal die klarere Darstellung der Stl. und Tf. auf Phonationsaufnahmen, und zweitens die Tatsache, daß die Aryregion sich beim Phonieren nach vorn bewegt (nach der Durchleuchtung gewinnt man eher den Eindruck einer Vorwärtsneigung) und sich damit der Ventrikelschicht nähert, wodurch das „Hereinholen" dieser Schicht erleichtert wird.

Ad 2: Die Übergangsschicht, am anatomischen Präparat begründet und dargestellt, wird am Lebenden nur selten angetroffen. Der Grund dafür liegt ebenfalls in der bei der Intonation erfolgenden Vorwärtsbewegung der Arygegend. Diese tritt dadurch in eine Schichttiefe ein, in der sich die Übergangsschicht abbilden sollte, und löscht deren Kennzeichen aus. In unserem großen Beobachtungsgut haben wir jedoch die Übergangsschicht mehrfach angetroffen, bei einem Kranken sogar mit den beschriebenen kreisförmigen Aufhellungen. Die Kenntnis dieses Schichtbildes ist also auch für die Diagnostik am Lebenden wichtig.

Ad 3: Der Querschnitt der Stl. ist durch den Funktionszustand des K.s bedingt, im einzelnen wird davon im folgenden Kapitel die Rede sein. Bei der Phonation kehren jedoch unabhängig von der Art des gesummten Vokales und bei verschiedenen Menschen unterschiedliche Bildungen (Varianten) konstant wieder, so daß wir glauben, diese Formen auf anatomische Eigenheiten beziehen zu dürfen. Deshalb soll hier darauf kurz eingegangen werden. Über die Form der schwingenden Stl. herrschte lange Zeit keine Klarheit, weil die Laryngoskopie (auch die stroboskopische und

Abb. 16. Kielbogenform des subglottischen Raumes. Bei ←→ Schaufelform der Stl., bei → Konsolform der Stl.

kinematographische) nur immer die Oberseite erkennen läßt und die Röntgenbilder des K.s von Rethi bei Atmung aufgenommen sind. Als erster hat dann Metzger im Jahre 1929 Phonationsaufnahmen mit der Rethischen Methode hergestellt. Wie umständlich und schwierig dieses Verfahren ist, kann daraus ersehen werden, daß von 12 Aufnahmen nur 3 wirklich brauchbar waren. Die auf ihnen dargestellten Stl. haben das gleiche Aussehen wie auf unseren an rund 200 Personen (mit Leichtigkeit) angefertigten Schichtbildern. Unser großes Material erlaubt aber noch zusätzliche Feststellungen: Der Querschnitt der Stl. ist nicht überall ganz gleichmäßig, im vorderen Abschnitt kann oft eine leichte Dickenabnahme festgestellt werden. Außerdem ergeben sich zwei Formvarianten, die auch bei Änderung des gesummten Vokals, der Lautstärke (und in gewissen Grenzen auch der Tonhöhe) im wesentlichen erhalten bleiben, eine häufig anzutreffende schaufelartige Form, deren Querschnitt einem Rosendorn vergleichbar ist, und eine seltenere konsolartige Form, die im Querschnitt annähernd wie ein Viertelkreis aussieht (s. schematische Abb. 16). Ihre Oberfläche ist gar nicht oder nur wenig ausgehöhlt. Interessant ist die Feststellung, daß die Stimmlippenquerschnitte denen der schwingenden Polster bei der von Wethlo angegebenen Polsterpfeife weitgehend ähnlich sind.

Der Ventriculus laryngis ist nach Größe und Form großen individuellen Schwankungen unterworfen. Fast regelmäßig wird Ungleichheit der beiden Seiten angetroffen. Bei guter Entfaltung (u-Phonation) ist seine Tiefe im Mittel so, daß er ebensoweit nach lateral reicht wie der subglottische Raum, bei Männern eher etwas darüber hinaus, bei Frauen etwas weniger weit. Auf vorderen Ventrikelschichten zeigt er im ganzen eine geringere Größe. Seine Form ist abhängig von

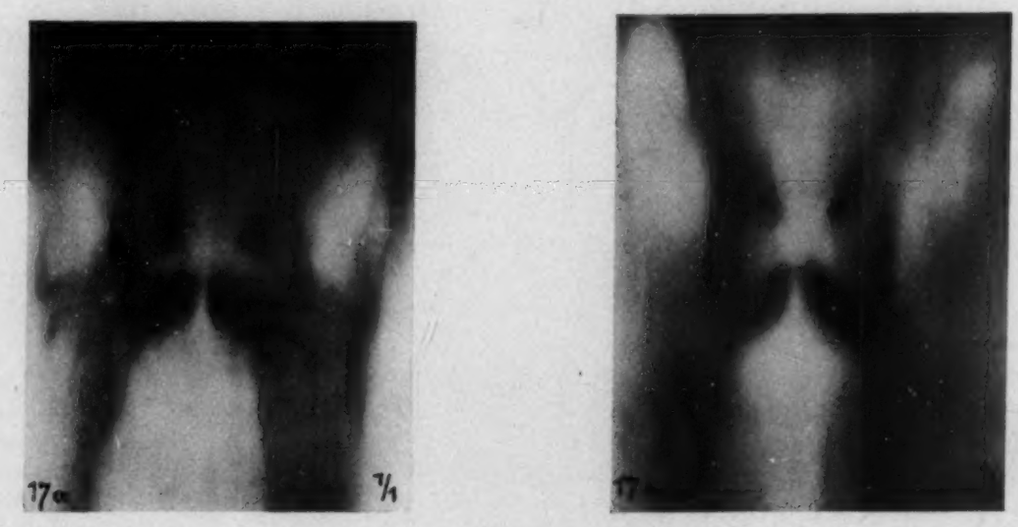

Abb. 17. Bildformen der Stl.n und des Ventriculus laryngis. a) Konsolform, b) Schaufelform.

der Stimmlippenform, dem Vorhandensein der Appendizes und deren Ausdehnung und vom Funktionszustand des K.s. Der Einfluß der Stimmbandform ist auf der Abb. 17 erkennbar. Bei der Konsolform der Stimmlippe erscheint der Ventrikel platt gedrückt und zipflig ausgezogen. Die Schaufelform gestaltet ihn mehr rundlich und groß, wie aufgeblasen. Appendizes sind bei genauer Durchsicht eines größeren Bildmaterials nicht selten anzutreffen, oftmals finden sie sich nur

einseitig. Sie bilden sich als mehr oder weniger breite Aufhellungsstreifen ab, die vom oberen äußeren Ventrikelrand schräg nach kraniallateral ziehen. Die Abb. 17b zeigt auf der linken (vom Beschauer aus rechten) Seite einen solchen Luftsack von so großer Ausdehnung, daß er in den Recessus piriformis überzugehen scheint. Eine kleinere, daher in der Wiedergabe schlecht sichtbare Appendix findet sich auf dem Schichtbild *a* derselben Abbildung. Auf Formveränderungen des Ventrikels bei verschiedenen Funktionszuständen des K.s wird weiter unten eingegangen werden.

Der Kehldeckel variiert nach Länge und Breite. Wegen seiner geringen Dicke wirft er oft nur einen sehr flauen Schatten oder ist gar nicht zu differenzieren. Das bedeutet natürlich einen Nachteil des Röntgenverfahrens, ist aber für die Kehlkopfdiagnostik deswegen nicht so sehr bedeutungsvoll, weil die Epiglottis mit den anderen Untersuchungsmethoden gut zu übersehen ist. Besser markieren sich die Begrenzungen des Kehldeckels, wenn seine Ränder, wie hin und wieder beobachtet werden kann, leicht umgebogen sind, so daß sie ein Stück weit hochkant getroffen werden. Eine besondere Formvariante, die sich aus diesem Grunde meist gut darstellt, ist die kahnförmige Epiglottis. Wer einmal diese Form des Kehldeckels im Spiegel gesehen hat, erkennt sie auf dem Schichtbild als schmalen, länglichen Schatten mit verdichteten Rändern leicht wieder.

Abb. 18. Atmungsbild bei doppelseitiger Postikusparese. Der subglottische Raum hat Spitzbogenform. Auf Phonationsaufnahmen desselben Patienten erschien die Kielbogenform.

Ad 4: Der subglottische Raum hat auf Frontalschnitten des Leichenkehlkopfes eine an einen gotischen Spitzbogen erinnernde Form. Am Lebenden, im Funktionszustande befindlichen K. kann er mit keiner der laryngologischen Untersuchungsmethoden überblickt werden. So erklärt es sich, daß das Spitzbogenbild in alle Lehrbücher Eingang gefunden hat. Das Röntgenverfahren jedoch, das allein gestattet, diesen Kehlkopfabschnitt am Lebenden zu erfassen, deckt ein ganz anderes Aussehen auf. In der Abb. 16 ist die charakteristische Form des subglottischen Raumes am gesunden K. bei Phonation wiedergegeben. Sie ähnelt mehr einem steilen osmanischen Kielbogen.

Bedeutungsvoll für die Diagnostik ist die Konstanz dieses Erscheinungsbildes. Es ist bei Mann und Frau das gleiche und wird weder durch die Art des gesungenen Vokals noch durch die Tonlage oder die Lautstärke beeinflußt. Wir haben in unserem Material nicht ein einziges Mal auch nur die geringste Abweichung (Variante) beobachten können und kommen somit zu der Feststellung, daß jede Formveränderung auf einen krankhaften Prozeß bezogen werden muß.

Unterhalb der Deckenwölbung findet sich beiderseits eine taillenartige Einziehung, die durch den Musculus cricoarytaenoideus lateralis hervorgerufen wird. Die Stelle der Verbreiterung des Rohres bezeichnet den Übergang des subglottischen Raumes zur Trachea.

Die Formverschiedenheit des subglottischen Raumes an der Leiche und am Lebenden findet ihre Erklärung in der Tatsache, daß die Gestaltung dieses Raumes dem Einfluß des Musculus vocalis (und des Musculus cricoarytaenoideus lateralis) unterliegt, weshalb dieser Kehlkopfabschnitt als „muskuläres Anblasrohr" bezeichnet worden ist. An der Leiche fehlt mit der Muskelspannung auch die entsprechende Formgebung. An einem Fall von doppelseitiger Postikusparese läßt sich außerdem beweisen, daß der Ruhetonus des Musculus vocalis zur Hervorbringung der Kielbogenform

allein nicht ausreicht, sondern daß die Anspannung bei der Phonation dazu erforderlich ist (Abb. 18).

Ad 5: Es wurde bereits oben gesagt, daß auch das Schichtverfahren störende Schattenüberlagerungen nicht ganz vermeidet. Sie werden aber auf ein Mindestmaß herabgedrückt und erschweren die Bilddeutung nicht, wenn man sie kennt. Demgemäß ist eine Analyse der Störschatten erforderlich. Sie hat zu berücksichtigen:

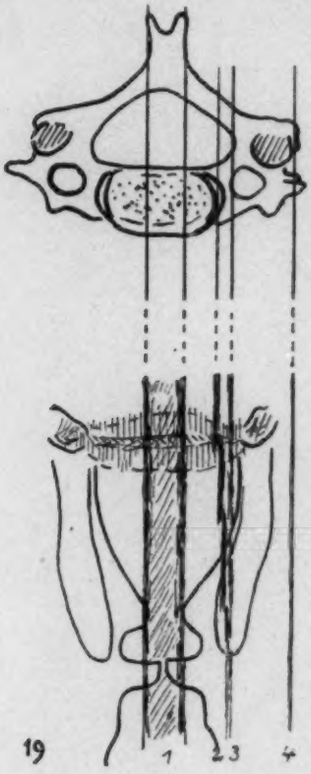

Abb. 19. Schema der durch HWS. hervorgerufenen Störschatten.
Abb. 20. Störschatten durch die HWS. Die Pfeile weisen auf die Streifen 1—3 der schematischen Abbildung.

1. Die HWS.
2. Den UK.
3. Das Zungenbein.
4. Knorpelverknöcherungen.
5. Die Gebilde des inneren K.s.

1. Die HWS. ist als vielgestaltiges, knochendichtes Gebilde infolge ihrer Lagebeziehung zum K. in erster Linie an der Störschattenbildung beteiligt. Sie ist ja, wie eingangs erwähnt, das größte Hindernis für die Herstellung des sagittalen Röntgenbildes. Der Schichtuntersuchung zwingt sie die Anwendung der Längsverwischung auf, weil nämlich bei Querpendelung sich die in der Verwischungsrichtung liegenden intensiven Schatten der Wirbelkörperdeckplatten in jeder Schichttiefe störend bemerkbar machen. Auch der Ausweg, den K. schräg zu stellen, ist nicht gangbar; denn dabei werden die Störschattenverhältnisse derart unübersichtlich, daß die Bilddeutung stark erschwert ist. (Zudem wird die Einstelltechnik besonders am Planigraphen kompliziert.) Am günstigsten ist es also, wenn die Pendelrichtung mit der Längsachse des Körpers zusammenfällt. Die dabei auftretenden Störschatten gilt es nun näher zu analysieren. Versuche an der skelettierten Wirbelsäule und am Lebenden führten zu folgendem Ergebnis:

Die HWS. verursacht als Ganzes ein ihrer Breite entsprechendes Schattenband von mäßiger Dichte. Von diesem heben sich mehrere dichtere Längsstreifen (im ganzen 7) deutlich ab, die von Einzelteilen der HWS. herrühren. Der infolge seiner medialen Lage wichtigste Störschattenstreifen (Abb. 19 und 20) wird hervorgerufen durch die Dornfortsätze, er ist je nach Ausbildung und Gabelung der Proc. spinal. in Schattendichte, -form und -breite verschieden. Die Dichte nimmt in kaudaler Richtung zu, weil die Dornfortsätze kaudalwärts länger werden. Lateral davon findet sich beiderseits ein Streifen (in der Abbildung Ziffer 2), der durch die hochkant getroffenen seitlichen Wirbelkörperbegrenzungen (teilweise auch durch die Gelenkfortsätze der unko-vertebralen Halbgelenke) bedingt ist. Diesem anliegend, im Bereich der unteren HWS. mit ihm zusammenfallend, besteht beiderseits ein dritter Störschattenstreifen, der durch die tangential getroffene innere Wirbelbogenbegrenzung (Bezugspunkt für die Messung der Weite des Canalis vertebralis nach

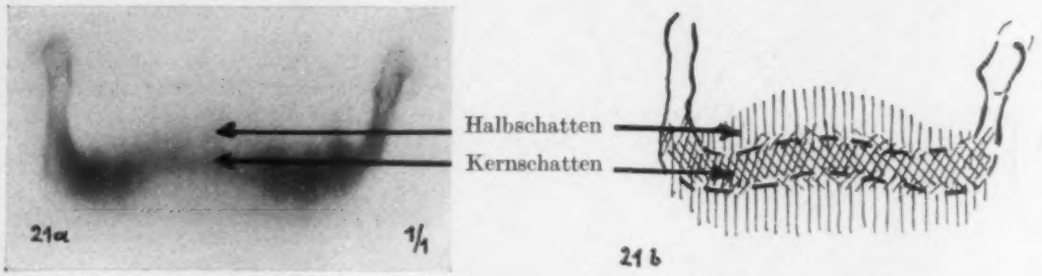

Abb. 21. Schicht durch die großen Hörner eines isolierten Zungenbeins. Verwischung des Zungenbeinkörpers.

Elsberg und Dyke) gebildet wird. Diese beiden Schatten (in der Abbildung Ziffer 3 und 4) projizieren sich regelmäßig auf die Aufhellung des Recessus piriformis und kreuzen dabei die aryepiglottische Falte oder legen sich ihr an. Den am weitesten seitlich gelegenen Streifen verursacht die äußere Begrenzung der Querfortsätze. Er verläuft so weit lateral, daß er niemals störend in Erscheinung tritt.

2. Der UK. ist als Störschattenbildner unwesentlich, weil die Kinnpartie, die allein in Betracht kommt, weit vor den Einstellungsebenen liegt, ihr Schatten daher stark auseinandergezogen und „verdünnt" wird und weil außerdem die Begrenzungen des mittleren Unterkieferanteiles quer zur Verwischungsrichtung verlaufen. In dem Abschnitt über die Einstelltechnik wurde darauf hingewiesen, daß durch Anheben des Kinnes der Abstand des UK.s vom K. größer wird, wodurch das Hineinwischen des Störschattens in das Schichtbild des Larynx weitgehend vermieden werden kann. Die Hebung des Kinns erreicht außerdem noch, daß Hautfalten (z. B. bei Doppelkinn oder submentalen Lymphknotenschwellungen) ausgeglichen werden und sich nicht mehr störend auswirken können.

3. Das Zungenbein ist trotz seiner grazilen Gestalt und der für die Verwischung günstigen Querlage des Korpus als Störschattenerzeuger nicht unwesentlich, weil infolge des geringen Abstandes des Zungenbeinkörpers von den für die Diagnostik wichtigen Frontalebenen sein Schatten relativ dicht ist und weil dieser außerdem entsprechend der Topographie seines Urhebers direkt in den oberen Teil des Larynxbildes hineinfällt. Er verläuft quer über die durch den luftführenden Aditus laryngis bedingte Aufhellung und besteht aus einem schmalen bandförmigen Kernschatten und einem breiteren Halbschatten (Abb. 21). Auf Ventrikelschichten ist er immer deutlich erkennbar, auf Aryschichten erscheint er naturgemäß flauer. Die großen Zungenbeinhörner werden schräg angeschnitten, ihr scharf abgebildeter Teil fällt meist in den Eingang des Recessus piriformis und bildet scheinbar dessen kranialen Abschluß. Der verwischte Teil stellt sich als Streifenschatten dar, der jedoch wegen seiner seitlichen Lage niemals störend in Erscheinung tritt.

4. Verkalkungen oder Verknöcherungen der Knorpel treten mit zunehmendem Alter regelmäßig auf. In früheren Arbeiten (Scheier, Reichlin) wurde auf die Gesetzmäßigkeit in der Anlage und

Ausbreitung der Verkalkungen bei Mann und Frau hingewiesen. Der Stärkegrad dieser Veränderungen ist individuell sehr unterschiedlich und rassemäßig verschieden.

Die Verknöcherung des Schildknorpels beginnt bei beiden Geschlechtern mit dem Eintritt in die Pubertät in den Unterhörnern. Beim Mann breitet sich der Verknöcherungsprozeß am Unter- und Hinterrand des Schildknorpels nach oben und vorn aus, so daß etwa vom 40. Lebensjahre ab der hintere Rand ganz verknöchert ist. Die weitere Ossifikation geht von einzelnen Knochenkernen aus, die schließlich miteinander verschmelzen. Dieser Zustand ist ungefähr mit dem 60. Lebensjahr erreicht. Bei der Frau schreitet die Verknöcherung in breiter Front von hinten nach vorn zu vor. Ausdehnung und Grad sind geringer als beim Manne.

Etwas später als beim Schildknorpel setzt die Verknöcherung am Ringknorpel ein (ungefähr vom 20. Lebensjahre ab). Die ersten Herde finden sich zumeist am oberen Rand der Ringplatte. Dann treten solche symmetrisch zur Mittellinie an den Seitenteilen der Ringplatte auf. Allmählich verschmelzen die Verknöcherungszonen beim Fortschreiten nach beiden Seiten, bis die oberen zwei Drittel der Platte und die Seitenteile des Ringes ossifiziert sind. Das untere Drittel der Platte kann unverknöchert bleiben.

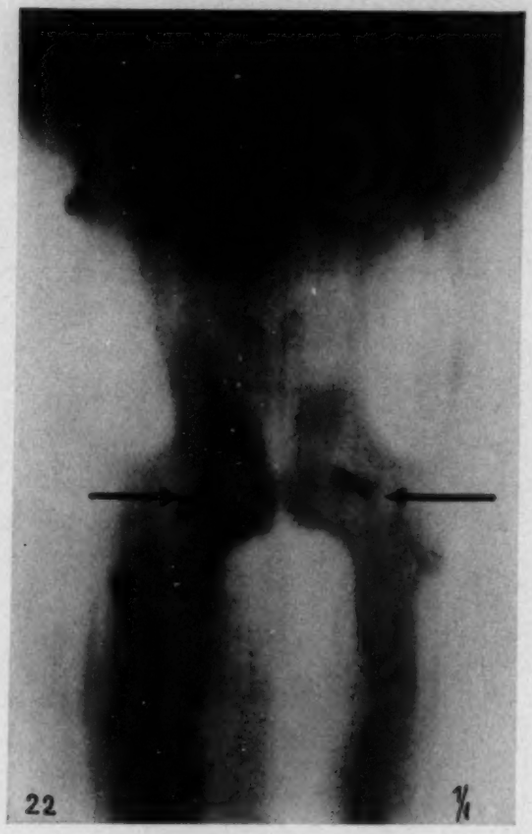

Abb. 22. Verkalkung der Gießbeckenknorpel.

Die Gießbeckenknorpel verknöchern, wenn überhaupt, als die letzten der großen Kehlkopfknorpel gewöhnlich erst im späteren Lebensalter. Im allgemeinen beginnt der Prozeß an der Basis und bleibt oft auf diese beschränkt. Stark verknöcherte Aryknorpel werden selten beobachtet. Die Santorini- und Wrisbergschen Knorpel bleiben meist frei von Kalkeinlagerungen.

Hin und wieder verknöchern auch die Weizenkornknorpelchen im Lig. hyothyreoid. lat. und das Lig. stylohyoid. (v. Eicken). Diese Veränderungen stellen sich auf dem Frontalbild des K.s gut dar; für das Schichtbild besitzen sie infolge ihrer seitlichen Lage keine Bedeutung.

Kalkeinlagerungen in den Schildknorpel erschweren die Bilddeutung niemals. Das liegt an folgenden günstigen Umständen: Die Teile des (im Querschnitt V-förmigen) Schildknorpels, die am häufigsten oder eigentlich regelmäßig verknöchern und die, wenn dieser Fall eingetreten ist, infolge ihrer Hochkantstellung den dichtesten Schatten bzw. Störschatten werfen, nämlich die hinteren Abschnitte, sind am weitesten lateral gelegen. Bei den seltener verkalkenden Knorpelpartien am Adamsapfel werden die dünnen Kalkplatten in der Aufsicht getroffen, ihre Schattendichte ist gering und sie liegen außerhalb der für die Diagnostik bedeutungsvollen Schichttiefen. Das röntgenologische Erscheinungsbild des verknöcherten Schildknorpels entspricht der oben geschilderten Ausbreitungsweise. Demgemäß ist die kalkdichte Verschattung am deutlichsten und am längsten (Schildknorpelhörner) auf der Aryschicht. Sie hat eine schmale längliche Gestalt und grenzt unmittelbar an die laterale Wand des Recessus piriformis. Nach unten reicht sie bis in Höhe der Grenze zwischen subglottischem Raum und Trachea, nach oben bis etwa in Höhe der kranialen Begrenzung der Arygegend. Auf hinteren Ventrikelschichten ist der Schatten kürzer, seine untere Grenze befindet sich hier in gleicher Höhe wie die Deckenwölbung des subglottischen Raumes und hat hier eine U-förmige Verdichtung; seine obere variiert, meist sitzt sie in Taschenfaltenhöhe. Bei Frauen reicht sie oft etwas weiter kranialwärts. Vordere Ventrikelschichten lassen gewöhnlich überhaupt keinen durch Schildknorpelverknöcherungen bedingten Schatten erkennen. Nur auf Bildern von Leichenpräparaten konnten wir Störschatten von Kalkeinlagerungen am Adamsapfel feststellen, auf Schichtaufnahmen vom Lebenden haben wir niemals etwas Derartiges gesehen, wahrscheinlich des-

wegen, weil die an sich schon sehr flauen Schatten (s. oben) in den Dornfortsatzstörschatten fallen und darin untergehen. Die Verwischung der verknöcherten hinteren Schildknorpelanteile hat der seitlichen Lage wegen niemals störende Überlagerungen zur Folge.

Kalkeinlagerungen in die Ringknorpelplatte werden auf der Aryschicht scharf abgebildet. Befinden sie sich am oberen Rand der Platte, dann sind sie in Stimmlippenhöhe sichtbar, sitzen sie in den Seitenteilen, dann stellen sie sich als längliche Verschattungen medial vom unteren Schildknorpelabschnitt dar. Verkalkungen der seitlichen Ringanteile verursachen einen ovalen Schatten in Höhe des subglottischen Raumes, etwas tiefer reichend als das Unterhorn des Schildknorpels. Die erstgenannten treten wegen ihrer geringen Dichte (sie werden in der Aufsicht getroffen) außerhalb der Aryschicht nicht störend in Erscheinung, bei den anderen fällt der Verwischungsschatten in die seitlichen Weichteile.

Verknöcherung der Aryknorpel werden selbstverständlich ebenfalls in der Aryschicht deutlich. Sie liegen seitlich von der Mittellinie in Höhe der Stl. oder der Ventriculi laryngis (Abb. 22). Auch sie geben außerhalb dieser Ebene ihrer Kleinheit wegen kaum jemals zu Störschatten Anlaß.

Obgleich also Verknöcherungen der Kehlkopfknorpel als Störschattenbildner nicht ins Gewicht fallen, wurde dennoch ihre Darstellung auf dem Schichtbild genauer geschildert, weil die Kenntnis davon Voraussetzung ist für die Erkennung pathologischer Prozesse (Verletzungen, Zerstörung durch Tumoren usw.). Vom Röntgenologen müssen demgemäß diese Kalkeinlagerungen geradezu als vorteilhaft begrüßt werden, weil sie mit der Darstellung der Knorpel auch die Feststellung krankhafter Veränderungen ermöglichen.

5. Auch die Gebilde des Kehlkopfinnern (Taschenfalten, Stimmlippen, Aryregion) verursachen selbstverständlich Störschatten. (Der Modellversuch am Anfang der Arbeit gibt davon einen Eindruck.) Im einzelnen wurde ihre Bedeutung für die Bildauswertung bei der Besprechung der Überlagerungseffekte schon hervorgehoben. Wegen ihrer Zusammensetzung aus einem unscharf begrenzten Kernschatten, der noch annähernd formgleich mit dem verursachenden Gebilde ist, und einem mehr oder weniger deutlichen Halbschatten können sie leicht erkannt werden. Der Vollständigkeit halber sei noch darauf hingewiesen, daß es außer Störschatten auch Störaufhellungen gibt. An den entsprechenden Stellen wurden diese ebenfalls bereits erwähnt.

Röntgenphysiologie des Kehlkopfschichtbildes

Außer von dem anatomischen Aufbau ist das Bildergebnis bei der Schichtuntersuchung des K.s noch abhängig von der jeweiligen physiologischen Beanspruchung. Auf diese Tatsache hat als erster Greineder hingewiesen und erstmalig diesbezügliche Versuche angestellt. Wir haben uns der Aufgabe unterzogen, diese Versuche nachzuprüfen, zu ergänzen und die Ergebnisse auf möglichst breite Basis zu stellen. Während es bei den anatomischen Studien erforderlich war, zuerst die Grundlagen für eine zweckgerichtete Untersuchungstechnik zu erörtern und dann erst an die Analyse des Kehlkopfschichtbildes heranzugehen, liegen die Dinge hier umgekehrt: zunächst müssen auf der Grundlage der nunmehr bekannten anatomischen Verhältnisse die physiologischen Erscheinungen im Schichtbild geprüft werden und danach kann das für die allgemein anzuwendende Untersuchungstechnik günstigste „Funktionsbild" herausgesucht werden.
Dabei haben wir zu berücksichtigen:

1. Stellungsänderungen des gesamten K.s.
2. Stellungsänderungen der Gebilde des Kehlkopfinnern.

Wir sind uns natürlich bewußt, daß wir mit dieser Einteilung zwei Erscheinungen nebeneinanderstellen, die in Wirklichkeit koordiniert ablaufen und daher eine funktionelle Einheit darstellen. Zur Erzielung einer besseren Übersicht läßt sich jedoch diese Trennung nicht vermeiden. Die Stellungsänderung des Gesamtkehlkopfes bei physiologischer Beanspruchung ist bereits mittels subtiler Verfahren erforscht und seit vielen Jahren bekannt. Die Schichtuntersuchung ist methodisch nicht

geeignet, hier neue Erkenntnisse zu vermitteln. Die Bewegungen des gesamten K.s interessieren uns demnach nur insoweit, als sie für die technische Durchführung der Schichtuntersuchung maßgeblich sind. Sie werden im Hinblick auf diese Frage im folgenden Abschnitt behandelt werden.

Stellungsänderungen der Gebilde des Kehlkopfinnern erfolgen bei den verschiedenen respiratorischen und phonatorischen Funktionen:

1. Bei der Atmung.
2. Beim Atemstillstand.
3. Beim Valsalvaschen Versuch.
4. Beim Müllerschen Versuch.
5. Beim Phonieren.

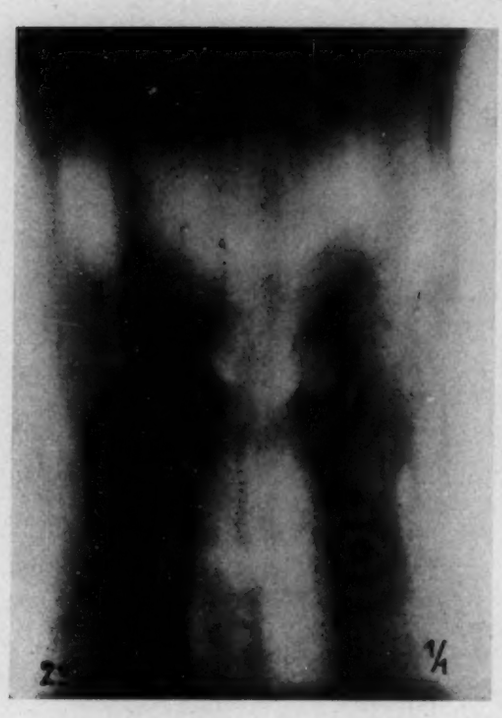

Abb. 23. Ventrikelschicht bei Atmung.

Abb. 24. Val. II mit geschlossener Glottis.

Die Auswirkung dieser physiologischen Beanspruchungen auf das Kehlkopfschichtbild ist nunmehr im einzelnen genau zu prüfen.

Atmung (Abb. 23). Bei der Atmung ist zum Zwecke der ungehinderten Luftpassage das Schleimhautrohr weitgestellt, und zwar um so weiter, je tiefer geatmet wird. In Höhe der Stl. oder der Tf. besteht eine taillenartige Verengung. Ist die Rima glottidis maximal geöffnet, dann erscheinen die Stl. und Tf. wie an die Seitenwand des K.s angedrückt, der Ventriculus laryngis ist vollständig verstrichen. Ist die Rima schmaler gestellt, dann lassen sich bei lufthaltigen Ventriculi laryngis die Stl. und die Tf. als flache abgerundete Gebilde abgrenzen. Die Recessus piriformis sind stets nur wenig luftgefüllt. Ein- und Ausatmung ergeben das gleiche Schichtbild, das infolge kleiner Kehlkopfbewegungen meist eine leichte Unschärfe aufweist. Das Atmungsbild gewinnt Bedeutung, weil Kranke gelegentlich nicht phonieren können.

Atemstillstand. Die Schichtaufnahmen bei Atemstillstand nach In- und Exspiration zeigen keine Bildunterschiede. Die Glottis ist entweder geschlossen oder mehr oder weniger weit offen. Bei geschlossener Stimmritze liegen die Stl. fest aneinander, so daß kein Luftspalt zwischen ihnen sichtbar ist. Die Tf. sind einander entweder weitgehend genähert oder sie berühren sich. Der

Ventriculus laryngis ist wenig oder gar nicht lufthaltig. Die Arygegend macht sich bei gleicher Schichttiefe als Störschatten mehr bemerkbar als auf Phonationsaufnahmen, weil eine leichte Kippung der Aryregion auftritt. Auf der Aryschicht bei Atemstillstand fehlt die durchscheinende Aufhellungsfigur der Ventrikelschicht, so daß die Kennzeichen des anatomischen Schnittes deutlich hervortreten. Bei offener Glottis, die häufig beim Atemstillstand nach ruhiger, nicht vertiefter Atmung gefunden wird, ähnelt das Schichtbild weitgehend dem bei Atmung. Der Luftgehalt der Recessus piriformes gleicht in beiden Fällen etwa dem auf Atmungsbildern. Er ist geringer als bei Phonation.

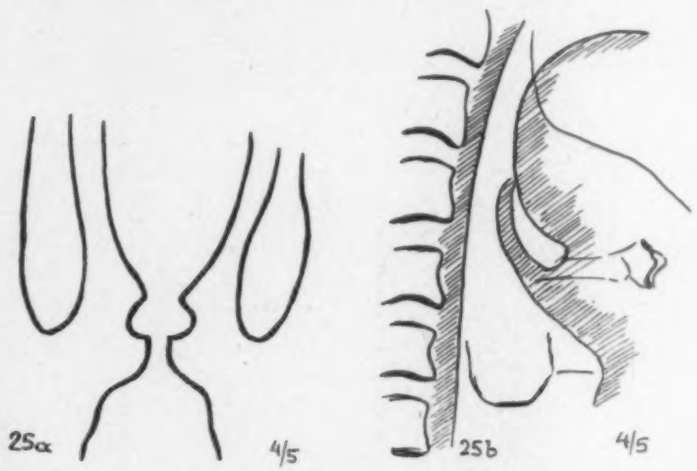

Abb. 25. Schematische Darstellung der Ventrikelschicht und des Frontalbildes der a-Phonation.

Valsalva (Abb. 24). Unter der Bezeichnung Valsalvascher Versuch (Vals.) werden zwei einander ähnliche physiologische Vorgänge verstanden. Im Schrifttum der internistisch und röntgenologisch orientierten Medizin wird von einer forcierten Exspirationsbewegung bei Glottisschluß gesprochen (Preßdruckversuch). Dabei gelangt die Luft nicht in den Epipharynx. (Zur Vereinfachung der Verständigung sei diese Art als Vals. I bezeichnet.) Die Hals-Nasen-Ohrenärzte geben die Anweisung, nach einer kräftigen Inspiration die Luft bei zugehaltener Nase und geschlossenem Munde ruckartig auszustoßen, wodurch die Backen aufgeblasen werden und infolge Eindringens der Luft durch die Ohrtrompete in die Paukenhöhle ein Knacken in den Ohren verspürt wird (Vals. II).

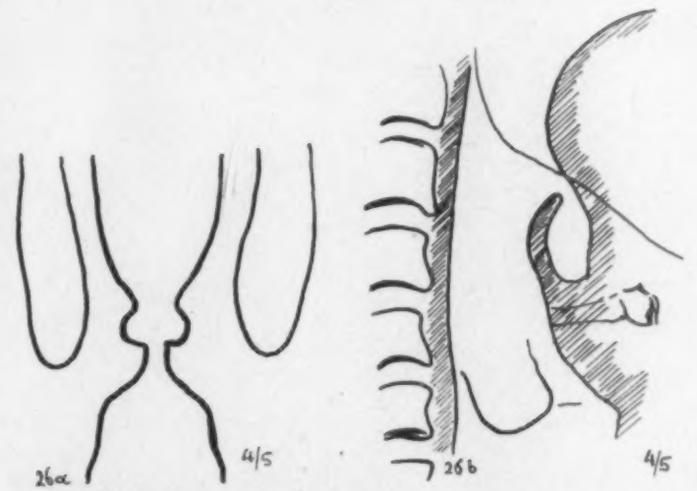

Abb. 26. Schematische Darstellung der Ventrikelschicht und des Frontalbildes bei e-Phonation.

Bei beiden Ausführungsarten sind die Schichtbildergebnisse nicht einheitlich. Bei Vals. I wird die Glottis häufig, jedoch nicht regelmäßig geschlossen gefunden. Liegt Stimmritzenschluß vor, dann ist die Luftfüllung der supraglottischen Räume gering, das Schichtbild ähnelt weitgehend dem bei Atemstillstand. Stl. und Tf. liegen eng aneinander, Ventriculi laryngis sind nicht abzugrenzen. Die Arygegend überlagert das Bild der Ventrikelschicht wegen der Kippung des Ks. Die Recessus piriformes sind etwas mehr entfaltet als beim Atemstillstand. Bleibt die Glottis offen, so ergibt sich kein charakteristisches Schichtbild. Die Stimmritze hat verschiedene Breite, Stl. und Tf. sind voneinander abgrenzbar, sie haben abgerundete plumpe Form. Den Abschluß nach dem Epipharynx und der Nase übernimmt in diesen Fällen das Gaumensegel.

Beim Vals. II wird das Kehlkopfinnere aus verständlichen Gründen mehr aufgebläht als beim Vals. I, unabhängig davon, ob ein Glottisschluß stattfindet oder nicht. Eine Ausweitung der

Recessus piriformes auf das Doppelte ihrer Breite bei Phonation, wie Greineder beschreibt, haben wir niemals gesehen. Die übrigen Bildzeichen sind dieselben wie beim Vals. I. Cova benutzte den Vals., um eine bessere Darstellung der Appendices (auf Frontalbildern) zu erreichen. Nach unseren Erfahrungen gelingt das nicht. Wir haben die Anhängsel stets auf Phonationsaufnahmen (insbesondere bei u-Phonation) besser sehen können als auf Aufnahmen bei Vals. derselben Versuchsperson.

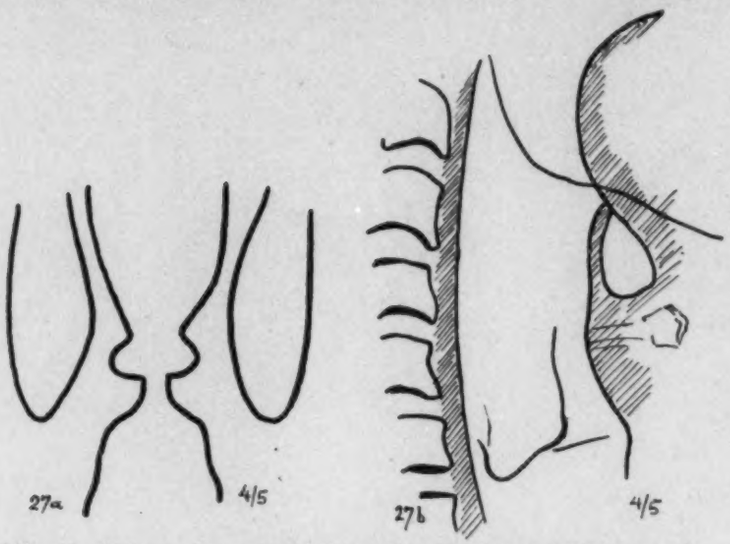

Abb. 27. Schematische Darstellung der Ventrikelschicht und des Frontalbildes bei i-Phonation.

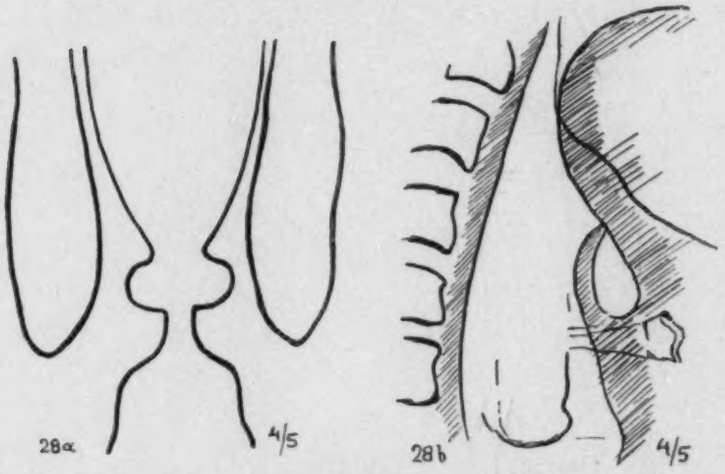

Abb. 28. Schematische Darstellung der Ventrikelschicht und des Frontalbildes bei u-Phonation.

Müller. Beim Müllerschen Versuch (Einatmungsbewegung mit geschlossenem Mund und zugehaltener Nase) wird der K. kräftig thoraxwärts gezogen. Wenn während des Versuches nicht gleichmäßig stark angesogen wird, resultiert eine leichte Unschärfe des Schichtbildes. In der Mehrzahl der Fälle erfolgt ein Abschluß der Atemwege durch Glottisschluß. Stl. und Tf. liegen dann eng aneinander, die Ventriculi laryngis sind luftleer. Nur einige Male fanden wir die Stimmritze mäßig weit geöffnet. In beiden Fällen sind die supraglottischen Räume maximal luftarm.

Phonation. Vokale a und e (Abb. 25 und 26, um einen besseren Eindruck von der Gestaltung der luftführenden Räume bei der Phonation zu geben, haben wir jeweils neben das Schichtbild die zugehörige Frontalaufnahme gestellt): Die Tf. sind einander genähert und flach geformt. Der Ventriculus laryngis ist klein und spitz ausgezogen. Recessus piriformis und Aditus laryngis enthalten nur mäßige Luftmengen. Das Schichtbild bei Vokal a unterscheidet sich nur wenig von dem bei Vokal e. Lediglich der Ventriculus laryngis ist bei a weniger entfaltet als bei e.

Vokal i (Abb. 27): Die Tf. sind weiter voneinander entfernt als bei a und e. Ihr Abstand gleicht annähernd dem bei u-Phonation, nur sind sie stärker gekrümmt. Der Ventriculus laryngis ist erheblich tiefer als bei a und e. Auch seine Gestaltung ähnelt der bei u-Phonation. Die supraglottischen Räume sind gut entfaltet.

Vokal u (Abb. 28): Die Tf. haben den größten Abstand voneinander. Supraglottische Räume und Ventriculi laryngis sind am weitesten entfaltet. Appendices gelangen am ehesten zur Darstellung.

Vokal o (Abb. 29): Abstand der Tf. und Luftfüllung der supraglottischen Räume nehmen eine Mittelstellung ein zwischen denen bei a- und u-Phonation.

Obgleich die Bildung der Vokale hauptsächlich durch die Stellung der Zunge und die dadurch bewirkte Formgestaltung der Mundhöhle und des Pharynx erfolgt, hält Wethlo es für möglich (oder sogar wahrscheinlich), daß auch Besonderheiten an den Stl. mitbeteiligt sein können. Bei Durchsicht unseres Materials, das zum Teil im Beisein des Herrn Prof. Wethlo[1]), des Phonetikers der Hals-Nasen-Ohrenklinik der Charité (Prof. v. Eicken), aufgenommen wurde, konnten Formveränderungen der Stl. bei der Phonation verschiedener Vokale nicht gefunden werden. Das berechtigt natürlich noch nicht zu dem Schluß, es seien demnach auch keine vorhanden. Es gestattet lediglich die Aussage, daß gröbere, mit Hilfe des Schichtverfahrens erfaßbare Veränderungen nicht vorkommen.

Die Auswirkungen der Lautstärke auf das Phonationsbild sind unwesentlich, dagegen nimmt mit zunehmender Tonhöhe (besonders deutlich bei Kopfstimme) die Dicke der Stl. ab und der Ventriculus laryngis entfaltet sich etwas stärker.

Die Aryschicht zeigt bei allen Vokalen das gleiche Bild, verschieden sind nur die Weiten der Recessus piriformes (= denen auf den Ventrikelschichten) und die von den Ventrikelschichten herrührenden Störaufhellungen.

Auf allen Phonationsaufnahmen erscheint die Stimmritze offen; die Schatten der Stl. berühren einander nicht, sondern es bleibt ein Zwischenraum von einigen Millimetern. Diese Tatsache, auf die schon Greineder hingewiesen hat, steht im Gegensatz

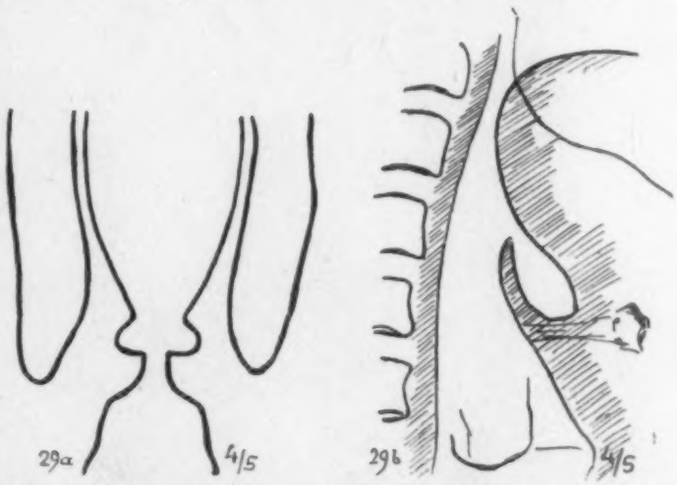

Abb. 29. Schematische Darstellung der Ventrikelschicht und des Frontalbildes bei o-Phonation.

1. zu den herrschenden Vorstellungen von der Lautbildung, die besagen, daß der Ton eine Folge der Zerhackung des Luftstromes durch rasch aufeinanderfolgende Schließung und Öffnung der Glottis ist. Wenn sich die Stl. dabei nicht berühren, bleibt die periodische Zerteilung der Anblasluft unvollständig, ein zentraler Strom kann unbehindert passieren, wodurch die Stimme hauchig und unnötig viel Luft verbraucht wird.
2. zu allen bisher gemachten laryngographischen und stroboskopischen Beobachtungen, so daß von phonetischer Seite der Stimmlippenschluß beim Phonieren als absolut gesichert angesehen wird.

Um zu einer Erklärung für diesen Widerspruch zu kommen, haben wir einen Modellversuch angesetzt, der natürlich die Verhältnisse am Lebenden nur grob wiederzugeben imstande ist. Wir haben an eine Stimmgabel zwei Gummiklötze befestigt, die die Stl. darstellen sollen, und davon Röntgenbilder bei ruhender und schwingender Stimmgabel unter den gleichen technischen Bedingungen aufgenommen (Abb. 30). Auf dem Ruhebild beträgt die Entfernung der Gummiklötze 1,2 mm. Nach Erregung der Gabel durch Herausziehen eines die Zinken der Gabel spreizenden Gegenstandes mißt die Schwingungsweite 3,8 mm. Also müssen sich die beiden Gummiklötze beim Gegenschlag berührt haben. Auf dem Schwingungsbild (Abb. 30b) grenzt sich in der Mittellinie zwischen den beiden Klötzen ein schmaler Streifen ab, dessen Dichte nur wenig größer ist als die der Luft. Hier befinden sich die schwingenden Ränder nur immer einen Augenblick im Strahlengang (innerer Umkehrpunkt) und die durchstrahlten Schichtdicken sind am geringsten. Dann folgt die breitere Zone eines flauen, nach außen an Dichte etwas zunehmenden Schattens (Bereich der

[1]) Herrn Prof. Wethlo sagen wir für seine Unterstützung unsern besten Dank.

Schwingungsamplitude) und schließlich mit scharfer Grenze (äußerer Umkehrpunkt) der intensive Kernschatten.

Dieses Ergebnis, auf das Schichtbild des K.s übertragen, bedeutet: das, was wir auf Phonationsaufnahmen als Stimmlippenbegrenzung sehen, ist in Wirklichkeit die aus den äußeren Umkehrpunkten der schwingenden Masse zusammengesetzte Linie, denn wir sehen nur den Kernschatten, die flaue, dazwischen gelegene Verschattung im Bereiche der Amplitude geht im Verwischungsschatten der davor und dahinter befindlichen Halsweichteile und der HWS. unter. Die Glottis bleibt also nur scheinbar offen. Das Schichtbild ist daher geeignet, die Schwingungsweite der Stl. zu bestimmen, man braucht nur den Abstand der Kernschatten zu messen und durch 2 zu teilen.

Wir glauben damit, obgleich am menschlichen K. die Schließungsphase länger dauert als die Öffnungsphase, den Widerspruch aufgeklärt zu haben.



Abb. 30. Modellversuch zur Erklärung der auf sagittalen Aufnahmen bei Phonation stets offen erscheinenden Stimmritze. Stimmgabelenden und Gummiklötze a) in Ruhe, b in Schwingung. Zu beachten ist die Breite des „Spaltes" zwischen den beiden Kernschatten und die geringe Dichte der dazwischen gelegenen Verschattungen.

Physiologische Grundlagen der Untersuchungstechnik

Im vorangegangenen Kapitel wurde bereits erwähnt, daß den Stellungsänderungen des gesamten K.s bei den verschiedenen funktionellen Beanspruchungen hauptsächlich für die technische Durchführung der Schichtuntersuchung Bedeutung zukommt. Diese physiologischen Vorgänge sollen deshalb hier in Kürze geschildert werden, wobei wir zum großen Teil den Angaben von Nadoleczny folgen, der die Bewegungen des K.s mittels eines Kymographion registrierte.

Zu beachten sind die Verschiebung in kraniokaudaler Richtung, die Kippung und die Torsion. Unter physiologischen Verhältnissen resultiert zumeist eine kombinierte Bewegung.

Bei der Einatmung erfolgt eine geringe Senkung, bei der Ausatmung eine entsprechende Hebung des K.s. Gleichzeitig rückt dieser inspiratorisch etwas nach hinten (weil er an der HWS. entlanggleitet), exspiratorisch tritt er wieder nach vorn. Diese Bewegungen sind die Ursache der (allerdings meist geringen) Unschärfe des Respirationsbildes.

Im Atemstillstand steht auch der K. still.

Beim Valsalvaschen Versuch wird der K. nach oben gedrückt und nach vorn gekippt, beim Müllerschen Versuch erfolgt eine starke Ansaugung, mit der eine leichte Rückwärtsbewegung verbunden ist.

Bei Phonation gehen die Kehlkopfbewegungen gewöhnlich in ihrer Richtung der Tonhöhe parallel, falls dieses Verhalten nicht durch besondere Schulung geändert wird. (Hoffmann und Ott fanden bei 63% der Versuchspersonen einen Anstieg des K. mit zunehmender Tonhöhe, bei 37% eine gegenläufige Verschiebung. Zitiert nach Nadoleczny.) Die Geschwindigkeit der Einstellung ist verschieden, in den höheren Lagen erfolgt sie im allgemeinen schneller. Bei gleichbleibender Tonhöhe spielt die Art des gesummten Vokales eine Rolle, indem die dumpfen Vokale o und u einen geringeren, die hellen i und e einen größeren Ausschlag bewirken. Einen Eindruck davon vermitteln die Phonationsaufnahmen auf den Abb. 25—29, die sämtlich bei gleicher Lauthöhe und -stärke gemacht sind. Die Verschiebung des K.s ist auf den stets in gleicher Höhe eingestellten unteren Bildrand zu beziehen.

Um die Bewegungen des K. in dorsoventraler Richtung zu studieren, haben wir Phonationskymogramme hergestellt. Dabei zeigte sich, daß die Kehlkopfbewegungen in dieser Richtung meist nur geringe Ausschläge haben. Allgemein geht jede Hebung des K.s mit einer Vorwärtsbewegung, jede Senkung mit einer Rückwärtsbewegung einher. Beim Phonieren der Vokale i und e, mitunter auch bei o, erfolgt eine leichte Kippung, die mit ansteigender Tonhöhe zunimmt. Dieses Moment wird bei der Kehlkopfspiegelung verwertet zur Sichtbarmachung der vorderen Kehlkopfabschnitte.

Torsionsbewegungen des K.s sind nur in engen Grenzen möglich und können durch Fixation des Kopfes leicht ausgeschaltet werden.

Für die Schichtuntersuchung eignen sich naturgemäß die Funktionszustände am besten, bei denen der K. nicht zu weit kranialwärts rückt und die nicht mit einer Kippung (= Schrägstellung der Stimmlippenebene) einhergehen. Wenn wir außerdem noch die im vorangegangenen Kapitel niedergelegten Beobachtungen berücksichtigen, kommen wir zu dem Ergebnis, daß für die allgemein anzuwendende Untersuchungstechnik am vorteilhaftesten die Phonationsaufnahme ist. Auf ihr lassen sich Tf. und Stl., Ventriculi laryngis, Appendizes am besten abgrenzen und die Bildergebnisse sind leicht reproduzierbar. Die Bildschärfe ist gut, weil sich der K. nach seiner Einstellung in die Phonationslage nicht mehr bewegt. Daher muß mit dem Summen schon vor der Belichtung angefangen werden. Bei der Auswahl eines bestimmten Vokales sind die Vorteile der u-Phonation ohne weiteres ersichtlich:

1. Gute Entfaltung der luftführenden Räume, daher gute Übersicht.
2. Kopfferne Lage des K.s, daher Vermeidung des UK.s als Störschatten.
3. Keine Kippung des K.s, daher keine Schrägstellung der Stimmlippenebene.

Stimmlage und -stärke werden am besten mittelmäßig und bequem für den Untersuchten gewählt.

Praktische Durchführung der Schichtuntersuchung

Es könnte den Anschein haben, als ob eine Untersuchungstechnik, die die Vielzahl der im Vorangegangenen niedergelegten diesbezüglichen Feststellungen zu berücksichtigen hat, umständlich und schwierig durchführbar sein müßte. Tatsächlich liegen die Dinge erfreulicherweise anders. Der Arbeitsgang bei der Schichtuntersuchung ist im Gegenteil äußerst einfach und beansprucht nur wenig Zeit (bei einiger Übung etwa 5 Minuten). Er spielt sich am Planigraphen folgendermaßen ab:

Der zu Untersuchende setzt sich auf das Bänkchen und lehnt sich fest an die Rückwand. Das Kinn wird so weit angehoben, daß Hinterhauptschuppe und UK. in gleiche Höhe kommen (Kontrolle bei der später folgenden Durchleuchtung). Dann wird auf den Adamsapfel eine kleine Bleimarke geklebt. Unter u-Phonation in mittlerer Tonhöhe und mäßiger Lautstärke erfolgt bei Röhrenmittelstellung die exakte Einstellung des Schattens der Bleimarke in die Mitte des Bildausschnittes. Nach Entfernung der Marke wird der Abstand des Adamsapfels von der Rückwand ebenfalls unter Phonation gemessen. Entsprechend den anatomischen Mittelmassen ist die Wahrscheinlichkeit, alle wichtigen Ebenen zu treffen (vordere und hintere Ventrikelschicht, Übergangsschicht, Aryschicht)

am größten, wenn beim Mann $1^1/_2$ cm, bei der Frau 1 cm hinter dem Adamsapfel begonnen wird und die folgenden Schichten in Abständen von $^1/_2$ cm nach hinten gelegt werden. Während der Aufnahme muß in gleicher Weise wie bei der Einstellung phoniert werden. Im allgemeinen reichen 4 Aufnahmen aus. Als Bildgröße wählen wir 8×10 cm. Dieses Format ist der Kehlkopfgröße gut angepaßt, es nimmt das gesamte Larynxbild auf, ohne einen überflüssigen Rand zu lassen. Außerdem bietet es den Vorteil, daß 4 Schichtaufnahmen auf einen 18×24-cm-Film gemacht werden können, was einen großen Vorteil für die Wirtschaftlichkeit des Verfahrens bedeutet. Dazu wird allerdings eine Bleikulisse mit entsprechend großem Ausschnitt und ein Wechselrahmen, wie sie die Firma Siemens-Reiniger zum Planigraphen liefert, benötigt. Technische Bedingungen: 65—70 kV, 160 mA, Ablaufzeit der Röhre 1 Sekunde, Pendelwinkel 45°, Fokus-Filmabstand 1,50 m.

Die Belastung der Haut ist äußerst gering. Sie beträgt nach mehreren Messungen 0,65 $r/_{luft}$ für eine Aufnahme.

Am Tomographen erfolgt die Untersuchung in völlig analoger Weise, nur daß der zu Untersuchende auf dem Tisch liegt und nicht, wie am Planigraphen, sitzt. Durchleuchtung und Einstellung der aufgeklebten Marke in die Mitte des Bildausschnittes bei Röhrenmittelstellung sind unter Benutzung des von Greineder angegebenen Zusatzgerätes leicht durchführbar. Mit Hilfe eines Serienrahmens lassen sich 4 Aufnahmen auf einem 24×30-cm-Film anfertigen.

Kritik des Schichtverfahrens

Wenn ein Verfahren kritisch betrachtet werden soll, ist es erforderlich, sich seine Vor- und Nachteile möglichst unvoreingenommen vor Augen zu halten. Für die Schichtuntersuchung des K.s ergibt sich dann etwa folgendes Bild:

A. Vorteile: 1. Einfache und rasche Durchführung.
2. Möglichkeit der Darstellung einer beliebigen Körperschicht unter weitgehender Ausschaltung der störenden Überlagerungsschatten des Summationsbildes.

B. Nachteile: 1. Erfordernis einer besonderen Apparatur.
2. Leichte Bildunschärfe.

Zu A. 1 ist bereits alles Nötige gesagt und braucht nicht wiederholt zu werden.

Zu A. 2: Das Schichtverfahren ist, wie bereits eingangs kurz angedeutet, als einziges in der Lage, das durch Übereinanderprojektion der Weichteil- und Knochenschatten äußerst komplizierte Sagittalbild des Halses in seine aufbauenden Elemente zu zerlegen und dadurch Einzelheiten ans Tageslicht zu fördern, die wegen ihrer Feinheit sonst verlorengingen. Durch die Möglichkeit, die Schnittebene zu variieren, erhält man nicht das Sagittalbild, sondern mehrere unterschiedliche Sagittalbilder. Mit diesen Tatsachen ist der wesentliche Vorteil des Schichtverfahrens ganz allgemein gekennzeichnet, er führt zu einer erheblichen Bereicherung unserer diagnostischen Möglichkeiten.

Zu B. 1: Das Schichtverfahren bedarf eines besonderen technischen Rüstzeuges, analog zu anderen speziellen Untersuchungsmethoden, die ebenfalls sämtlich ihr eigenes Handwerkszeug benötigen. Da die Kosten für Schichtgeräte meist nur von größeren Kliniken getragen werden können, wird seine Anwendbarkeit natürlich eingeschränkt. Es darf aber nicht übersehen werden, daß die Erkrankungen, zu deren genauer Festlegung das Schichtverfahren beiträgt, in der Hauptsache in Spezialkliniken behandelt werden, die sich wegen seiner diagnostischen Vorzüge auch in anderen Zweigen ihres Fachgebietes (Wüst, Muntean, Bayer und Werner) schon eher zur Anschaffung eines Schichtgerätes entschließen werden.

Zu B. 2: Die dem Schichtbild des K.s anhaftende leichte Unschärfe wird — bei Vernachlässigung der photographischen und geometrischen Unschärfe — bedingt:

1. Durch die methodische Eigenart des Röntgenschichtverfahrens = Verwischungsunschärfe.
2. Durch Bewegungen des Objektes oder einzelner seiner Teile während der Aufnahme = Bewegungsunschärfe.

Die Verwischungsunschärfe ist begründet im Wesen der Methode selbst, indem sich an die scharf dargestellte Schicht noch eine Zone unvollkommener Verwischung nach beiden Seiten hin anschließt (Frik und Ott u. a.). Die Gebilde der Nachbarschaft der Einstellungsebene bilden sich als Störschatten ab. Diese verteilen sich jedoch auf eine breitere Fläche als der Objektgröße entspricht und werden somit verdünnt. Infolge des dadurch bedingten Schwärzungsunterschiedes (Kontrast) heben sich die Störschatten besser von dem Bild der dargestellten Schicht ab. Je kleiner das den Störschatten verursachende Objekt, um so eher wird dieser ausgelöscht. Am K. liegen die Verhältnisse insofern günstig, als seine Einzelteile sämtlich kleine Gebilde sind und die HWS. als großes und dichtes Störobjekt so weit von den wesentlichen Frontalebenen entfernt liegt, daß die durch sie hervorgerufenen Störschatten die diagnostische Übersicht (wie oben gezeigt) nur wenig beeinträchtigen, wenn sie bekannt sind. Die Verwischungsunschärfe ist auf keine Weise zu umgehen, sie muß in Kauf genommen werden. Daß sie einen Nachteil des Schichtverfahrens darstellt, ist unbestreitbar. Trotzdem hat sich das Schichtverfahren auf vielen Gebieten der Röntgendiagnostik bewährt und ist ohne Zweifel als bedeutender methodischer Fortschritt anzusehen.

Bewegungsunschärfe entsteht wegen der relativ langen Belichtungszeit. Deshalb eignen sich physiologische Vorgänge, bei denen der K. im ganzen mit großen Ausschlägen bewegt wird (wie z. B. beim Schluckakt), nicht zur Schichtuntersuchung. Die oben geschilderten funktionellen Erscheinungen gehen mit keiner oder nur mit kleinen Exkursionen einher, so daß Bewegungsunschärfe entweder überhaupt nicht vorhanden oder auf ein entsprechend kleines Maß reduziert ist. Bewegungen einzelner Kehlkopfteile über die Dauer der Aufnahmezeit erfolgen bei der Phonation, wenn die Luft durch die spaltförmige Stimmritze streicht. Sie bringt nicht, wie im Stroboskop beobachtet werden kann, die ganzen Massen in Bewegung, sondern versetzt nur die Ränder der Stl. in dicht aufeinanderfolgende explosionsartige Schwingungen. Da zu diagnostischen Zwecken ausschließlich Phonationsaufnahmen gemacht werden, gewinnt die Bewegungsunschärfe lediglich Bedeutung für die Abbildung des freien Stimmlippenrandes in der Ventrikelschicht. Durch den Modellversuch konnte gezeigt werden, daß wir im Schichtbild nur den scharf begrenzten Kernschatten der Stl. erkennen können. Bewegungsunschärfe hat somit für das Kehlkopfschichtbild keinerlei Bedeutung. Auch bei den anderen Verfahren mit kürzerer Belichtungszeit ist das gleiche Phänomen nicht zu vermeiden.

Wenn wir nunmehr aus dem Gesagten das Fazit ziehen, so kann kein Zweifel darüber aufkommen, daß die Vorteile des Verfahrens die Nachteile weit überwiegen. Wer sich, wie wir, mit dem Studium des Kehlkopfschichtbildes seit Jahren beschäftigt hat und immer wieder durch Auffinden neuer Einzelheiten überrascht worden ist, wird bestätigen können, daß durch das Schichtverfahren die Kehlkopfdiagnostik (in gleicher Weise wie die Lungen- und Knochendiagnostik) eine bedeutende Bereicherung erfahren hat. Die von Lindgren geäußerte Ansicht, die Schichtuntersuchung scheine nicht den in jedem Falle erforderlichen Überblick zu geben, entbehrt jeder Begründung. Ihr halten wir das Ergebnis unserer Untersuchung entgegen.

Zusammenfassung

Die Schichtuntersuchung des K.s ergänzt die Laryngoskopie, die nur eine der Raumebenen des K.s überblicken kann. Gegenüber allen anderen Röntgenverfahren bietet allein die Schichtuntersuchung die Möglichkeit, das Summationsbild in Einzelelemente aufzulösen und daher störende Überlagerungen weitgehend auszuschalten. Vor der Deutung des Schichtbildes steht die zweckgerichtete Untersuchungstechnik. Unter Berücksichtigung des anatomischen Aufbaues und der röntgenphysikalischen Gesetze sind von Bedeutung:

1. Die richtige Einstellung der Stimmlippen in Richtung des Zentralstrahles.
2. Die Röhrenverschiebung in einer durch die Längsachse des Körpers gelegten Ebene.
3. Die Wahl der geeigneten Schichttiefe.

Einzelheiten bringt der Abschnitt „Anatomische Grundlagen der Untersuchungstechnik". Entsprechend dem anatomischen Aufbau des K.s werden vier verschiedene Bildtypen gefunden:

1. Die präglottische Schicht (im Mittel in einer Tiefe von 3—8 mm einschließlich Haut).
2. Die Ventrikelschicht (8—26 mm).
3. Die Übergangsschicht (26—32 mm).
4. Die Aryschicht (29—34 mm).

Ihre bildmäßigen Kennzeichen am Leichen- und gesunden lebenden K. sind im Abschnitt „Röntgenanatomie des Kehlkopfschichtbildes" beschrieben. Hervorgehoben wird die Tatsache, daß die Stl. zwei verschiedene Querschnittsformen aufweisen: eine schaufelartige Form, im Querschnitt einem Rosendorn ähnlich, und die seltener vorkommende konsolartige Form, deren Querschnitt annähernd einem Viertelkreis entspricht. Der subglottische Raum ist formkonstant und vergleichbar einem osmanischen Kielbogen. Jede Abweichung von dieser Grundform muß auf einen krankhaften Prozeß bezogen werden.

Das anatomische Bild des K.s wird ergänzt durch das „Funktionsbild", das den K. während der physiologischen Beanspruchung wiedergibt. Die respiratorischen und phonatorischen Funktionen bewirken eine Stellungs- und damit Formänderung der Gebilde des inneren K.s (s. Abschnitt „Röntgenphysiologie des Kehlkopfschichtbildes") und eine Lageänderung des gesamten K.s (besprochen im Abschnitt „Physiologische Grundlagen der Untersuchungstechnik"). Infolge der guten Entfaltung der luftführenden Räume, der kopffernen Lage des K.s und der Stellung der Stimmlippenebene senkrecht zur Körperlängsachse bei der u-Phonation hat sich die Durchführung der Schichtuntersuchung in diesem Funktionszustand als zweckmäßig erwiesen. Trotz des rhythmischen Verschlusses der Stimmritze während der Phonation (nach Art der Polsterpfeife) erscheint im Schichtbild in der Ventrikelschicht zwischen den freien, ziemlich scharf abgebildeten Stimmlippenrändern ein Aufhellungsspalt.

Daß nur ein scheinbares Offenbleiben der Glottis vorliegt, konnte durch einen Modellversuch geklärt werden.

Die praktische Durchführung der Schichtuntersuchung hat zu berücksichtigen, daß die Einstellung bei Durchleuchtungskontrolle mit einer auf den Adamsapfel aufgeklebten Bleimarke unter u-Phonation vorgenommen wird. Die 4 Schichtaufnahmen werden auf einen 18×24- bzw. 24×30-cm-Film angefertigt. Die Hautbelastung der vorderen Halsregion beträgt für eine Schichtaufnahme durchschnittlich 0,65 r_{luft}. Als einziger Nachteil kann bei kritischer Prüfung dem Schichtbild eine gewisse Unschärfe zugesprochen werden, bedingt durch die methodische Eigenart des Röntgenschichtverfahrens. Dieser Nachteil der Verwischungsunschärfe wird aber von den unbestreitbaren Vorteilen des Schichtverfahrens weit überboten.

Schrifttum

Bayer, Z. Hals- usw. Hk. 43: 336; 46: 204. — Frik und Ott, Fschr. Röntgenstr. 50: 423. — Greineder, Fschr. Röntgenstr. 58. — Derselbe, Das Schichtbild der Lunge. G. Thieme, 1941. — Gunsett, Fschr. Röntgenstr. 56: 12. — Jönsson, Acta radiol. (Schwd.) 15: 125. — Kettel, Nord. med. Tskr. (Schwd.) 1941: 565. — Lindgren, Fschr. Röntgenstr. 59: 273. — Metzger, Passow-Schaefers Beitr. 27: 340. — Muntean und Koch, Fschr. Röntgenstr. 61: 323. — Muzio, Ref.: Zbl. Radiol. 34: 547. — Nadoleczny, Untersuchungen über den Kunstgesang. Springer. Berlin 1923. — Pagni, Röntgenprax. 11: 3. — Rethi, Arch. Laryng. (D.) 6: 27; 8: 461. — Smerchinich, Röntgenprax. 13: 277. — Waldapfel, Fschr. Röntgenstr. Erg.-Bd. 53. — Wethlo, Passow-Schaefers Beitr. 6, 3. — Zachrisson, Acta radiol. (Schwd.) 22, 5/6.

Aus der Röntgenabteilung des Städtischen Krankenhauses Bromberg
(Leitender Arzt: Dr. L. Diethelm)

Zur Kenntnis der Entwicklungsgeschichte der Wirbelsäule und der Wirbelkörperfehlbildungen

3. Mitteilung:

Die Bedeutung der sagittalen Wirbelkörperspalte beim sog. ventralen und dorsalen Halbwirbel und die „partielle sagittale Wirbelkörperspalte"

Von **L. Diethelm**

Mit 20 Abbildungen

Als W. Müller im Jahre 1931 auf Grund der bis dahin bekannt gewordenen Fälle von „angeborener Kyphose" und zweier eigener einschlägiger Beobachtungen das Bild „der angeborenen Gibbusbildung mit Wirbelkörperspaltung" aus der Gruppe der angeborenen Kyphose heraushob, tat er dies vor allem, weil er in der Wirbelkörperspaltung ein wesentliches Moment zur Sicherung der Diagnose sah, „denn bei bloßen Keilformen ohne Spaltung dürfte ein sicheres Ausschließen einer anderweitigen Entstehung des keilförmigen Wirbels nicht immer ganz leicht sein". Es waren aber nicht allein die diagnostischen Erwägungen, die ihn hierzu veranlaßten. Er wollte darüber hinaus „speziell den Typ der Wirbelkeilform mit angeborener medialer Spaltung als ein charakteristisches Bild einer angeborenen Mißbildung hier besonders hervorheben", wenn auch dadurch „der ganze Typ vielleicht etwas zu sehr eingeschränkt wird". Denn nach van Assen war nur in 7 von 16 Fällen eine sagittale Wirbelkörperspalte vorhanden.

Junghanns rechnet diesen Typus zu den sagittalen Wirbelkörperspalten und versucht die Keilform damit zu erklären, daß durch mechanischen Druck vor allem in den Wachstumsjahren ein gibbusartiges Zusammensinken der Wirbelsäule in der betroffenen Höhe zustande kommt, wobei auch noch eine Wachstumshemmung der ventralen Wirbelteile eintritt. Häufig käme dann noch eine Verlagerung des mißgebildeten Wirbelkörpers nach hinten hinzu. Diese Erklärung bereitet gewisse Schwierigkeiten. Es ist zwar sehr gut vorstellbar und wahrscheinlich, daß durch das Einpressen der Zwischenwirbelscheiben in den Spalt ein seitliches Auseinanderweichen der beiden Hälften erfolgen kann, wie ja auch derartige Wirbel häufig breiter sind als ihre Nachbarn. Schwerer verständlich ist schon, wie hierdurch bei einem sonst doch vollständigen Wirbelkörper die Keilform nach vorn zustande kommt. Der Fall Frets (Abb. 1 und 2) läßt z. B. eine Keilform nicht erkennen. Es läßt sich aber mechanisch kaum eine Verkürzung der betroffenen Wirbel in ventrodorsaler Richtung erklären, wie sie von Lance und W. Müller beschrieben wurde. Hier liegt offenbar ein Zustand vor, der nicht als eine Folge der Spaltbildung angesehen werden kann, sondern der gleichzeitig mit ihr entstanden sein muß.

Wie ich an anderer Stelle ausgeführt habe, kann man heute neben dem sagittalen Perichordalseptum auch eine Trennung des Wirbelkörpers in eine vordere und hintere Hälfte schon im knorpeligen Stadium als gesichert annehmen. Auf Grund dieser Erkenntnis sind Fehlbildungen des Wirbelkörpers zu erwarten, bei denen die vordere oder hintere Hälfte völlig fehlt und für welche ich in Anlehnung an Putti die Bezeichnung „Hemisoma posterior" oder „anterior" vorgeschlagen habe. Bei den Überlegungen über den Einfluß der Spaltbildungen auf die Gefäßeinsprossung erörterte ich die Kombination, daß beide Spaltbildungen gleichzeitig vorhanden sind und unter der Voraussetzung, daß nur zwei Gefäße einsprießen, die Knochenkerne „diagonal" angelegt werden, und konnte auf eine derartige Mitteilung im Schrifttum hinweisen (Feller und Sternberg). Auf

Grund dieser Beobachtung, die das gleichzeitige Vorkommen einer sagittalen und frontalen Spalte beweist, muß man zwingend auf die Möglichkeit schließen, daß auch Fälle vorkommen, bei denen die vordere oder hintere Hälfte völlig fehlt und die vorhandene Hälfte eine sagittale Spalte aufweist.

Um einen derartigen „Hemisoma posterior" mit Sagittalspalte handelt es sich offenbar bei den Mitteilungen von Lance und W. Müller (Fall 2). Diese Deutung erklärt ohne jede Schwierigkeit ihre keilförmige Verschmälerung nach vorn zu, die nach Junghanns bei den „dorsalen Halbwirbeln" zur Regel gehört und deren mechanische Entstehung leicht verständlich ist; sie erklärt uns auch die Verkürzung und die Verlagerung nach hinten.

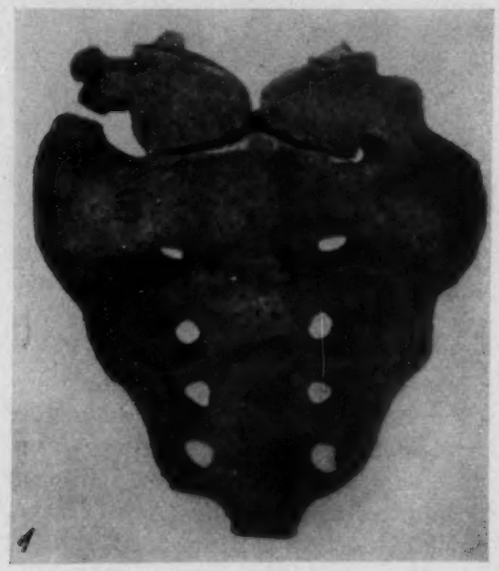

Einen besonders schönen Fall von sagittaler Spaltbildung hat Sheregi im Jahre 1927 veröffentlicht. Das Röntgenbild zeigt

Abb. 1 und 2 (Abbildungen von Frets). „Sagittale Wirbelkörperspalte mit Chordakanal".
Abb. 3 (Abbildung von Sheregi). „Schmetterlingsform" des 3. Lendenwirbels.

einen in zwei symmetrische Hälften geteilten 3. Lendenwirbelkörper (Abb. 3), wofür er den Begriff „Schmetterlingsform" prägte und einen der Spina bifida anterior nahestehenden kongenitalen Entwicklungsfehler annahm. Schmorl und Junghanns haben sich in ihrer Monographie dieser Deutung angeschlossen und sie in Parallele gesetzt zu dem Röntgenbild einer sagittalen Wirbelkörperspalte von Lance.

Ein ähnliches Röntgenbild teilte nun Simons in seinem neuen Buch mit:

„Wir konnten vor kurzem eine ‚persistierende Chorda' im klinischen Röntgenbild als Zufallsbefund feststellen. In der ventrodorsalen Sagittalaufnahme der Lendenwirbelsäule fiel auf den ersten Blick eine eigenartige Form der plattennahen, hinteren Wand des 3. Lendenwirbels auf. Bei genauerer Betrachtung der einfachen und insbesondere der stereoskopischen Aufnahme ergab sich an Stelle der üblichen horizontal verlaufenden oberen und unteren Umrandung der Hinterwand eine durchaus ungewöhnliche Randlinie. Die obere (kraniale) Begrenzungslinie der Hinterwand fällt beiderseits zur Mitte des Wirbels hin sanft ab, die untere (kaudale) steigt

in gleicher Weise leicht an, so daß die Hinterwand als Ganzes gesehen eine schmetterlingsflügelartige Gestalt besitzt (Abb. 4 und 5). Das seitliche Röntgenogramm zeigt erstens eine deutlich höhere ventrale Kante des 3. Lendenwirbels im Vergleich zu den vorderen Kanten der Nachbarwirbel. Der 3. Lendenwirbel hat dadurch eine geringe, dorsalwärts gerichtete Keilform (im Gegensatz zu der von Schmorl und Junghanns mitgeteilten Beobachtung vom ‚bleibenden Chordakanal' im 9. Brustwirbelkörper mit ventraler Keilform dieses Wirbels).

Die bemerkenswerteste Erscheinung im seitlichen Bilde ist folgende. Neben der plattenfernen und plattennahen oberen und unteren Begrenzung erkennt man im Körper des 3. Lendenwirbels in Abweichung von der Norm eine zusätzliche, zungenförmig begrenzte Schattenlinie (Abb. 6 und 7). Die etwas abgerundete Zungenspitze sieht zur Dorsalseite des Wirbels. Aus dem Verlauf dieser zusätzlichen, ungewöhnlichen Schattenlinie in Beziehung zu den übrigen, normalen Wirbelkörperkonturen kann man nur schließen, daß durch den dorsalen Anteil des 3. Lendenwirbels ein wohl der Chorda dorsalis entsprechender Kanal verläuft, der sich sowohl kranial- als

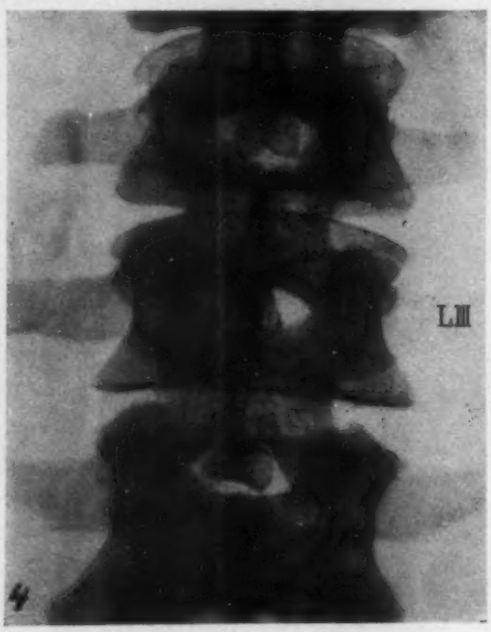

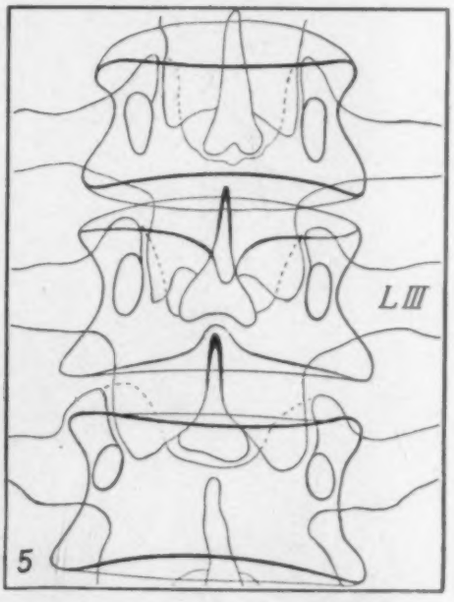

Abb. 4 (Abbildung von Simons). „Schmetterlingsflügelartige" Gestalt der plattennahen Hinterwand von L. III.
Abb. 5 (Abbildung von Simons). Röntgenpause zu Abb. 4.

auch kaudalwärts bzw. nach den angrenzenden Zwischenwirbelscheiben zu trichterartig erweitert. (Wenn man sich zunächst das Sektionsbild der Schnittfläche eines in der Sagittalebene halbierten Wirbels mit ‚persistierendem Chordakanal' vorstellt, weiterhin beide Wirbelkörperhälften zu einem Ganzen vereinigt denkt und sich dann noch die Bedingungen für eine bildmäßige Wiedergabe dieses Wirbels bei frontalem Strahlengang vergegenwärtigt, ist die Deutung des Röntgenogramms und insbesondere der regelwidrigen Schattenlinie im Wirbelkörper gegeben.)" (Abb. 8 und 9.)

Bei Betrachtung der Aufnahmen kann es keinem Zweifel unterliegen, daß die hintere obere und untere Kante die von Simons genauestens beschriebene ungewöhnliche Verlaufsform haben, die der Hinterwand im ganzen gesehen eine schmetterlingsförmige Gestalt verleiht. Dahinter liegt keine zweite normale obere und untere Kante vor, sondern es ist offenbar der Wirbelkörper in der Medianebene damit zu Ende. Das Seitenbild zeigt mit seiner „zungenförmigen Schattenlinie" ebenfalls an, daß der Wirbelkörper in der Medianebene im dorsalen Teil oben und unten einen Defekt besitzt. Daher besteht hier also nicht ein Kanal innerhalb des Wirbelkörpers, der bei der „persistierenden Chorda" zu erwarten wäre, sondern es liegt ein ähnlicher Befund vor, wie ihn bei dem einzigen bisher bekannten Fall eines sogenannten „ventralen Halbwirbels" (Junghanns) Schmorl und Junghanns anatomisch beobachtet haben (Abb. 10 und 11). Sein seitliches Röntgenbild ähnelt diesem Fall sogar bis auf das Detail der „zungenförmigen Begrenzungslinie", die nur im Falle Schmorls und Junghanns' auch in den mittleren Partien scharf und deutlich erkennbar ist.

Da ein Sagittalbild von diesen beiden Autoren nicht veröffentlicht worden ist, lassen sich hier keine Vergleiche ziehen. Die Seitenaufnahme ihres Präparates läßt deutlich die trichterförmige Erweiterung des Defektes nach den angrenzenden Zwischenwirbelscheiben hin erkennen.

Man müßte daraus schließen, daß es sich bei dem Fall von Simons ebenfalls um einen ventralen Halbwirbel, und zwar mit einer Sagittalspalte handelt, bei der der Wirbel in den vorderen Partien gar nicht, in den hinteren Partien etwas gespalten ist.

Daß es derartige „partielle sagittale Wirbelkörperspalten" gibt, kann ich an einem eigenen, mir freundlicherweise von Herrn Dr. Zielke überlassenen „Schmetterlingswirbel" demonstrieren

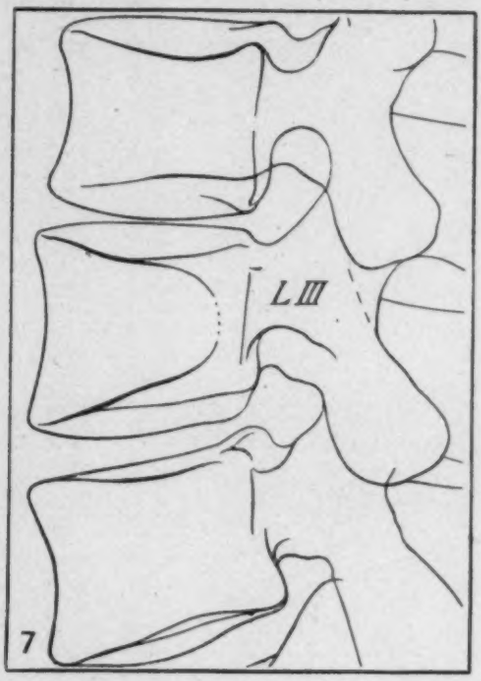

Abb. 6 (Abbildung von Simons). Keilform nach hinten. Zungenförmige zusätzliche Schattenlinie im Körper des 3. Lendenwirbels.

Abb. 7 (Abbildung von Simons). Röntgenpause zu Abb. 6.

(Abb. 12 und 13). Die Seitenaufnahme vom 10. Brustwirbelkörper des 32jährigen Mannes zeigt eine keilförmige Verschmälerung nach vorn zu, so daß seine Höhe vorn noch nicht einmal die Hälfte der Höhe seiner Nachbarwirbel erreicht. Diese sind allerdings in ihren vorderen Partien höher als normal, eine Erscheinung, auf die besonders Junghanns hinweist und die er als Ausgleichswachstum infolge Druckabnahme ansieht. Noch besser ist diese Höhenzunahme der Nachbarwirbel im Sagittalbild zu sehen. Der 10. Brustwirbelkörper ist vorn ausgesprochen „schmetterlingsförmig". Seine vorderen, fast dreieckigen Wirbelkörperhälften, deren Basis lateral liegt, scheinen sich nicht mit ihren Spitzen zu berühren. Die Hinterfläche dagegen, die auch im Seitenbild eine völlig normale Höhe aufweist, läßt im Sagittalbild nur eine geringe Eindellung in der Mitte ihrer oberen und unteren Kante erkennen.

Daneben sieht man im Seitenbild an der Grenze des mittleren zum hinteren Drittel eine nach vorn etwas konvex gebogene Verdichtungslinie, offenbar eine Grenzlinie, senkrecht durch den Wirbelkörper verlaufen, die kurz vor den Zwischenwirbelscheiben nach hinten umbiegt und sich in die hintere obere und untere Kontur fortsetzt. Die vor dieser Grenzlinie gelegenen ventralen Wirbelkörperpartien sind im Seitenbild erheblich lichtdurchlässiger als die dorsalen, was uns nach Kenntnis des Sagittalbildes leicht verständlich ist.

Versuchen wir, uns die Verhältnisse vorzustellen, so gelangen wir etwa zu folgendem Bilde (Abb. 14 und 15). Die dorsale Hälfte des Wirbelkörpers ist bis zum Chordakanal fast normal und zeigt nur eine geringe Eindellung in der Mitte der Ober- und Unterfläche. Der Chordakanal persi-



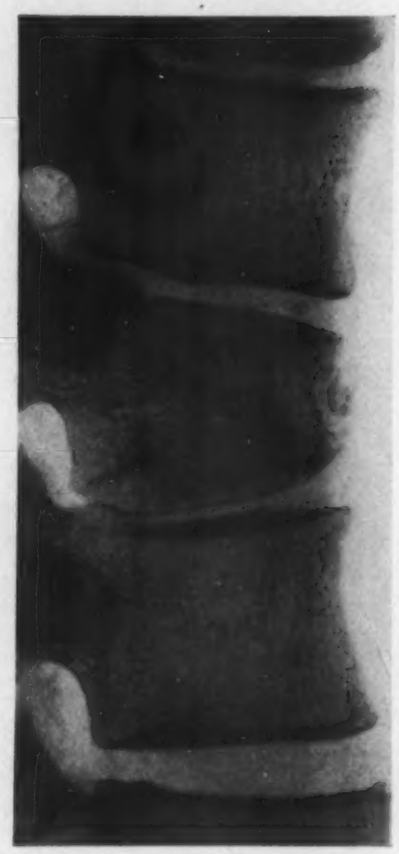

Abb. 8 (Abbildung von Schmorl und Junghanns). Lichtbild eines 22jährigen Mannes. „Persistierender Chordakanal".

Abb. 9 (Abbildung von Schmorl und Junghanns). Röntgenaufnahme des in der vorigen Abbildung dargestellten Präparates.

stiert, seine hintere Grenze ist die im Seitenbild erkennbare Verdichtungslinie. Ventral vom Chordakanal besteht eine sagittale Wirbelkörperspalte mit typischen keilförmigen Wirbelhälften. Daher ist auch eine vordere Begrenzungslinie des Chordakanals nicht erkennbar. Wir haben also eine in den vorderen Abschnitten bis zum Chordakanal komplette, in den hinteren Abschnitten nur angedeutete Sagittalspalte vor uns mit persistierendem Chordakanal. Bei Durchsicht des Schrifttums habe ich einen Fall gefunden, dessen Röntgenaufnahmen mir eine gleiche Deutung wahrscheinlich erscheinen lassen, der aber eine andere Deutung erfahren hat (W. Müller, Abb. 115 und 116). Auch hier sind im Seitenbild die ventralen Partien wesentlich lichtdurchlässiger als die dorsalen, und es findet sich eine gleichartige, der Rückwand des Chordakanals entsprechende Begrenzungslinie. Die Rückwand des Wirbels zeigt fast normale Höhe; ob ihre obere und untere Kante gespalten oder eingedellt ist, kann ich auf den Aufnahmen nicht erkennen.

Zum Unterschied gegenüber der unvollkommenen Spaltung, die den Grad der Spaltung in kraniokaudaler Richtung bezeichnet, halte ich es für empfehlenswert, hier von einer „partiellen" sagittalen Wirbelkörperspalte zu sprechen. Diese Unterscheidung hat auch formal-genetisch ihre

Berechtigung. Von den beiden möglichen Spalten besteht hier nur die vordere Hälfte der Sagittalspalte, die bis zum Chordakanal reicht (Abb. 16), diese aber vollkommen. Es liegt also bei dieser nur „partiellen" Spalte eine Fehlbildung vor, die uns zeigt, daß zwischen der ventralen und dorsalen Hälfte des Wirbelkörpers eine weitgehende Selbständigkeit besteht, die uns nach meinem Nachweis der Trennung dieser beiden Hälften schon in der präostalen Periode klar verständlich ist. Schon an dieser Stelle möchte ich außerdem auf die Rolle hinweisen, die auch bei dieser Spalte die Chorda dorsalis zu spielen scheint.

In einer früheren Arbeit deutete ich an, daß wahrscheinlich das Vorhandensein der Sagittalspalte beim dorsalen oder ventralen Halbwirbel noch eine tiefere Bedeutung besitzt. Da wir wissen,



Abb. 10 (Abbildung von Schmorl und Junghanns). Lichtbild. 26jährige Frau. „Ventraler Halbwirbel" (Junghanns).

Abb. 11 (Abbildung von Schmorl und Junghanns). Röntgenaufnahme des in der vorigen Abbildung dargestellten Präparates.

daß die Sagittalspalte bereits im knorpeligen bzw. vorknorpeligen Stadium vorgebildet ist, liegt es nahe, auch die Entstehung des Halbwirbels in diese frühe Entwicklungsperiode zu verlegen, wenn er gleichzeitig eine Sagittalspalte besitzt.

Unsere bisherigen Kenntnisse über die Gefäßeinsprossungen und das Auftreten von Knochenkernen gewinnen in diesem Zusammenhang große Bedeutung[1]). Insbesondere zeigt uns die Mitteilung von Feller und Sternberg, die man nur als „diagonale Knochenkernanlagen" deuten kann (Diethelm), eindringlich, daß auch bei einer Teilung des Wirbelkörpers in vier Teile durch die frontale und sagittale Spalte nur zwei Knochenkerne entstehen, daß also nur zwei Gefäße — eins von ventral, eins von dorsal — in den knorpeligen Wirbelkörper eingetreten sind und keine Teilung der Gefäße stattgefunden hat. Hieraus erklärt es sich auch, wenn trotz der anzunehmenden Vierteilung der Wirbelkörper in der vorknorpeligen oder knorpeligen Entwicklungsperiode bisher nicht mehr als zwei Knochenkerne gefunden wurden. Ich sehe hierin die Bestätigung dafür, daß eine solche Gefäßteilung überhaupt nicht stattfindet, sondern daß nur zwei Gefäße einsprießen. (Ob bei

[1]) Anmerkung bei der Korrektur: In dieser Arbeit konnte die inzwischen erschienene Arbeit von Schinz und Töndury über die Frühossifikation noch nicht berücksichtigt werden. Verf.

den nicht lebensfähigen hochgradigen Mißbildungen eine solche Teilung erfolgt, lasse ich dahingestellt. Ich meine hier die Fehlbildungen, die nur einen oder wenige Wirbel betreffen und bei denen daher auch keine nennenswerten weiteren Fehlbildungen zu erwarten sind.)

Da bei einem Halbwirbel mit Sagittalspalte zwei Knochenkerne vorliegen, die nicht oder nur teilweise miteinander verschmolzen sind — je nach Ausdehnung der Trennungswand —, so muß

Abb. 12. „Partielle sagittale Wirbelkörperspalte" mit ventraler Spalte. Seitliche Aufnahme. Nach vorn-konvexe Verdichtungslinie an der Grenze des hinteren zum mittleren Drittel. Die davor gelegenen Wirbelpartien deutlich lichtdurchlässiger.

Abb. 13. „Partielle sagittale Wirbelkörperspalte" mit ventraler Spalte. Sagittalaufnahme. Vorderfläche schmetterlingsförmig", Hinterfläche nur in der Mitte oben und unten eingedellt.

man folgern, daß beide Gefäße an der Ossifikation beteiligt sind, sowohl das dorsale wie das ventrale. Damit bleibt gar keine Möglichkeit mehr für die Annahme einer Ossifikationsstörung übrig. (Denn welche Voraussetzungen müßten hierfür gegeben sein? Es müßte eine Sagittalspalte und Frontalspalte bestehen, das dorsale oder ventrale Gefäß müßte sich in zwei geteilt haben — was nach unseren bisherigen Kenntnissen nicht vorkommt — und das andere Gefäß dafür völlig ausgefallen sein!) Die Vorstellung, daß bei einem derartig gespaltenen ventralen oder dorsalen Halbwirbel die andere Hälfte knorpelig vorhanden ist, muß daher abgelehnt werden. Denn wäre die andere Hälfte vorhanden gewesen, so hätten sich die Knochenkerne „diagonal" angelegt, wie im Falle Feller und Sternbergs.

Aus solchen Erwägungen heraus gewinnt also das Vorhandensein einer Sagittalspalte beim ventralen oder dorsalen Halbwirbel in der Tat die schon aus anderem Grunde als naheliegend angesehene tiefere Bedeutung eines typischen Charakteristikums der schon in einer sehr frühen Entwicklungsstufe entstandenen Fehlbildung und charakterisiert damit einen bestimmten Typus einer angeborenen Fehlbildung, wie dies schon W. Müller angenommen hat.

Damit haben wir in der sagittalen Spalte ein weiteres diagnostisches Unterscheidungsmerkmal zwischen dem schon in der vorknorpeligen oder knorpeligen Entwicklungsstufe entstandenen „Hemisom anterior" oder „posterior" und dem als Ossifikationsstörung aufzufassenden „ventralen" oder „dorsalen Halbwirbel" gewonnen und sind in der Lage, auch dem Fall von Simons die endgültige Deutung zu geben.

Wie ich oben schon ausgeführt habe, müßte man aus dem Vergleich mit der Veröffentlichung von Junghanns schließen, daß es sich um einen ventralen Halbwirbel handelt, und zwar um einen solchen mit Sagittalspalte. Da uns diese Sagittalspalte beweist, daß hier keine Ossifikationsstörung, sondern eine Fehlbildung einer früheren Entwicklungsperiode vorliegt, müßte die dorsale Hälfte völlig fehlen. Man könnte sich zwar noch vorstellen, daß infolge des völligen Fehlens der dorsalen





Abb. 14. Skizzen zu Abb. 12 und 13. Im Sagittalbild vordere Grenzen ausgezeichnet, hintere Grenzen gestrichelt. Im Seitenbild ventral-konvexe Verdichtungslinie im Wirbelkörper gestrichelt.

Abb. 15. Röntgenaufnahmen eines nach dem Röntgenbild konstruierten Wachsmodells. Die Übereinstimmung ist deutlich. „Partielle sagittale Wirbelkörperspalte" mit ventraler Spalte.

Hälfte eine Vergrößerung der ventralen Hälfte nach hinten eingetreten ist und daß — ähnlich wie beim „Asoma" — ein zusätzliches Wachstum der vorderen Bogenwurzeln stattgefunden hat, so daß es zu einer Vereinigung der ventralen Körperhälfte und der Bogenwurzeln gekommen ist. Aber ehe wir zu dieser Aushilfe greifen, wollen wir uns fragen, ob nicht noch eine andere Entstehungsmöglichkeit denkbar ist. In Anlehnung an meine Beobachtung der „partiellen" Sagittalspalte, bei der nur die vordere Hälfte des Wirbelkörpers gespalten ist, sind formal-genetisch auch Fälle zu erwarten, in denen nur die hintere Hälfte der Sagittalspalte vorhanden ist (Abb. 17). Ein solcher Wirbelkörper würde in der Tat ein Aussehen erwarten lassen, wie es in der Beobachtung von Simons vorliegt (Abb. 18 und 4—9).

Unter diesen Umständen halte ich es daher für sicher, daß wir es bei dem Fall von Simons mit einer „partiellen sagittalen Wirbelkörperspalte" zu tun haben, bei der nur der hintere Teil bis zum Chordakanal unvollkommen gespalten ist. Die Ähnlichkeit dieser Beobachtung mit dem Bilde des „ventralen Halbwirbels" von Junghanns läßt dabei in meinen Augen die Frage berechtigt erscheinen, ob nicht auch hier eine derartige „partielle" Sagittalspalte — allerdings eine

vollkommene — als vorliegend angenommen werden muß, um so mehr, als nach den Angaben von Schmorl und Junghanns im hinteren Drittel des 10. Brustwirbels die beiden dem Wirbelkörper anliegenden Zwischenwirbelscheiben hufeisenförmig zusammenhingen. Auch kann es sich nur um einen spaltförmigen Defekt gehandelt haben; denn in ihrer ersten Veröffentlichung haben die beiden Autoren den Befund als „persistierende Chorda" angesprochen. Wenn man dann noch berücksichtigt, daß seine jetzige Deutung nur schwer die knöcherne Vereinigung der ventralen Hälfte mit dem Wirbelbogen erklären kann, dann wird man die oben gestellte Frage bejahen müssen.

Abb. 16. In den modifizierten Elementarwirbel eingezeichnete „partielle sagittale Wirbelkörperspalte" mit ventraler Spalte.

In diesem Zusammenhang muß ich noch einmal auf den Fall von Valentin und Putschar eingehen, die bei einem dorsalen Halbwirbel des 11. und 12. Brustwirbelkörpers die ventralen Partien als aus einer breiten Knorpelmasse bestehend fanden. In meiner früheren Arbeit habe ich denselben rein als eine Beobachtung referiert, die unter Umständen als ein Beispiel für eine Ossifikationsstörung herangezogen werden kann, ohne dort schon diese Entstehungsursache in Zweifel zu ziehen. Es fanden sich aber bei diesem Fall daneben Differenzierungsstörungen der Bögen des 10., 11. und 12. Brustwirbels, die die Entstehung der Wirbelfehlbildung in einer sehr frühen Entwicklungsstufe wahrscheinlich erscheinen lassen. Die histologische Untersuchung des Knorpels wird folgendermaßen beschrieben:

„Die große Knorpelmasse, die den vorderen Teil dieser beiden Wirbel bildet, besteht aus Faserknorpel und zeigt durchaus organischen Zusammenhang. Nur in der Mitte findet sich eine kleine Erweichungsstelle, ähnlich einem Gallertkern, jedoch nur gering ausgebildet und ohne Einschluß von Chordazellen. Vom 10. Brustwirbel her dringen nahe seiner vorderen Grenze zwei Gefäßbündel eine Strecke weit in den Knorpel ein. Das Knorpelgewebe teilt sich nach hinten zu in eine obere und untere Bandscheibe, die beide ungefähr die Breite einer normalen Bandscheibe aufweisen. Der obere Bandscheibenanteil zeigt gegen den 10. Brustwirbel zu die beschriebene Unregelmäßigkeit, gegen den 11. verläuft die Grenze ziemlich glatt. Die Wucherungszone ist sehr schmal und schräg verzogen. Die Knorpelknochengrenze ist größtenteils knöchern verschlossen. Der untere Schenkel ist in den seitlichen Abschnitten schmäler, verläuft etwas winkelig geknickt und ist von dichten Knochenbälkchen begleitet. Parallel zu dieser Bandscheibenzone findet sich zwischen den Kernen des 11. und 12. Brustwirbels an manchen Stellen eine schmale Knorpelfuge, an anderen Stellen eine Reihe von Knorpelnestern, die aus wucherndem Knorpel bestehen und in fibrinoid zerfallende Grundsubstanz eingelagert sind. Entzündliche Veränderungen oder Fasermarkherde sind nirgends zu sehen."

Abb. 17. In den modifizierten Elementarwirbel eingezeichnete „partielle sagittale Wirbelkörperspalte" mit dorsaler Spalte.

Dieses histologische Ergebnis faßt Putschar selbst als eine „knorpelige bandscheibenähnliche Gewebsmasse" auf. Das berechtigt uns im Zusammenhang mit unserer obigen Erörterung über die Wirbelbogendifferenzierung, auch in diesem Fall eine Ossifikationsstörung als Ursache abzulehnen und diese Beobachtung als erste anatomische Sicherstellung eines in der knorpeligen oder vorknorpeligen Entwicklungsstufe entstandenen „Hemisoma posterior" anzusehen. Damit soll nicht gesagt sein, daß eine Halbwirbelbildung auf Grund einer Ossifikationsstörung überhaupt abzulehnen ist. Die Beobachtungen Fellers und Sternbergs über die fehlende Wirbelkörperverknöcherung zeigen uns ja, daß es solche Zustände gibt. Der Fall Valentins und Putschars aber gehört nicht zu ihnen.

Unsere Erkenntnis, daß es eine „frontale Wirbelkörperspalte" schon im Knorpelstadium gibt, hat uns außerordentlich wichtige Aufschlüsse über die Wirbelkörperfehlbildungen geliefert. Sie darf uns aber nicht verleiten, in allen Fällen von sogenannten frontalen Spalten eine totale Trennung der ventralen von der dorsalen Hälfte anzunehmen. Hiergegen spricht schon die bisherige Erfahrung, daß ein Teil dieser Spalten in den ersten Lebensmonaten noch verschwindet. Im Gegensatz zu den seitlichen Halbwirbeln, bei denen die paarige Knochenkernanlage nur denkbar ist, wenn ein Septum durch die Medianebene des Wirbelkörpers zieht, genügt bei der Trennung in einen vorderen und hinteren Knochenkern wahrscheinlich bereits das Vorhandensein eines trennenden Elementes in der Mitte der Medianebene. Wie ich in meiner früheren Arbeit schon





Abb. 18. Theoretisch zu erwartendes Aussehen einer unvollkommenen „partiellen sagittalen Wirbelkörperspalte" mit dorsaler Spalte im Röntgenbild nach einem Wachsmodell.

Abb. 19. Die modifizierte „Elementarform des Wirbels", erweitert um die „frontale Spalte" und die „Chorda dorsalis".

betont habe, ist bei der frontalen Spalte auf jeden Fall ein Zusammenhang mit der Chorda dorsalis anzunehmen. In ihr können wir wahrscheinlich schon den trennenden Faktor sehen der es bewirkt, daß zwei hintereinander gelegene getrennte Knochenkerne — einer vor, einer hinter der Chorda dorsalis — angelegt werden. Es muß sich hier um Vorgänge handeln, die in einem Bestehenbleiben der Chorda dorsalis und des sie umhüllenden Bandscheibengewebes über den Zeitpunkt des ersten Ossifikationstermins hinaus zu sehen sind, wobei es bei weiterer Entwicklung aber doch zur ganzen oder teilweisen Rückbildung der Chorda kommen kann. Vielleicht gibt uns hier einen Hinweis die Beobachtung von Alexander, daß terminmäßig die Ossifikation der unteren Brustwirbelkörper der Ossifikation der übrigen Wirbelkörper zeitlich vorangeht, sind doch die meisten der bisher bekannt gewordenen Fälle von frontalen Spalten in der untersten Brustwirbelsäule und Lendenwirbelsäule lokalisiert.

Daß es sich in derartigen Fällen nicht um eine echte „frontale Spalte" handelt, ist klar. Denn es steht der völligen Ossifikation des Wirbelkörpers nichts im Wege. Selbst ein Bestehenbleiben der

Chorda bis zur beendeten Ossifikation stört die totale Ossifikation des Wirbelkörpers um den Chordakanal herum nicht. Wenn bei einer solchen „frontalen Spalte" eine quer durch den Knochen ziehende Knorpelschicht gefunden wird, kann es sich nur um den noch nicht ossifizierten Wirbelknorpel handeln, der Befund von Chordaresten (Meyer-Burgdorff und Klose-Gerlich) aber könnte uns als Beweis für die Richtigkeit unserer Überlegungen dienen. „Frontale Spalten" dieser Genese verknöchern nach Knutsson in den ersten Lebensmonaten.

Zeigt uns die Chorda dorsalis bei der „persistierenden Chorda" eindeutig ihre ursächliche Bedeutung beim Zustandekommen der Fehlbildung, so läßt sie uns dies bei der Mehrzahl der sogenannten „frontalen Spalten" sehr wahrscheinlich erscheinen. Da es sich bei beiden um Fehlbildungen handelt, die auf einem Element der vorknorpeligen Entwicklungsstufe basieren, müssen wir auch die Chorda in den „Elementarwirbel" von Putti einfügen und gelangen so zu einer modifizierten Form desselben (Abb. 19), die es uns erlaubt, auch die von Putti formal-genetisch noch nicht erklärten Wirbelkörperfehlbildungen der präostalen Entwicklungsphase abzuleiten (Abb. 20). Die Tatsache, daß noch nicht alle theoretisch aus dem „modifizierten Elementarwirbel" abzuleitenden Fehlbildungen des Wirbelkörpers gefunden sind, kann — um hier mit Putti zu sprechen — die Auffassung selbst nicht präjudizieren.

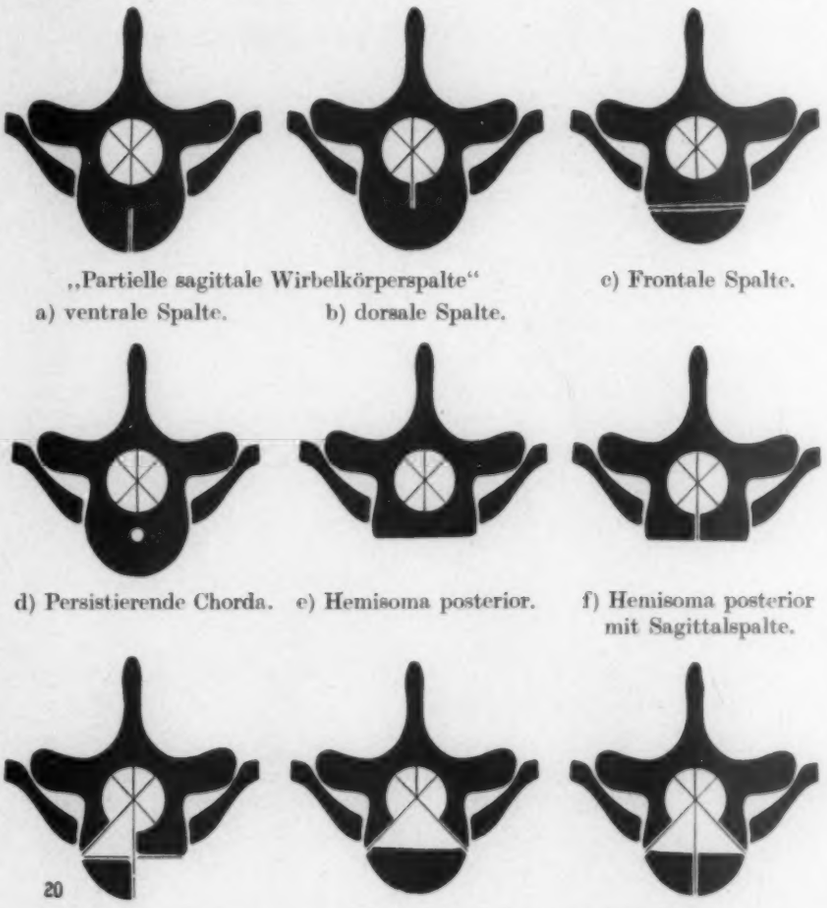

„Partielle sagittale Wirbelkörperspalte"
a) ventrale Spalte. b) dorsale Spalte.
c) Frontale Spalte.
d) Persistierende Chorda. e) Hemisoma posterior. f) Hemisoma posterior mit Sagittalspalte.
g) Diagonale Knochenkerne. h) Hemisoma anterior. i) Hemisoma anterior mit Sagittalspalte.

Abb. 20. Aus dem „modifizierten Elementarwirbel" abgeleitete Wirbelkörperfehlbildungen.

Zusammenfassung

Von W. Müller wurde aus dem Gebiet der „angeborenen Kyphose" als charakteristisches Bild einer angeborenen Mißbildung das Bild der „angeborenen Gibbusbildung mit Wirbelkörperspaltung" herausgehoben, das Junghanns den sagittalen Wirbelkörperspalten einordnet. Aus verschiedenen Gründen bereitet diese Einordnung Schwierigkeiten, so läßt sich vor allem nicht die Verkürzung dieser Wirbel erklären.

Auf Grund seines in einer früheren Arbeit geführten Beweises, daß die Frontalspalte schon im knorpeligen Stadium vorkommt und seinen Erörterungen über die „diagonal angelegten

Knochenkerne" schließt der Verfasser, daß auch Halbwirbel mit Sagittalspalte vorkommen und ordnet den von W. Müller aufgestellten Typus unter diese Gruppe ein.

Eine von Simons als „persistierende Chorda" mitgeteilte Beobachtung wird vom Verfasser einer Prüfung unterzogen und in Anlehnung an eine ähnliche Beobachtung von Junghanns arbeitshypothetisch zunächst als ventraler Halbwirbel mit Sagittalspalte — allerdings nur partieller — gedeutet. Das Vorkommen derartiger „partieller sagittaler Wirbelkörperspalten" kann der Verfasser an einem eigenen Fall eines „Schmetterlingswirbels" demonstrieren, und zwar war hier der ventrale Teil der Sagittalspalte bis zum Chordakanal gespalten.

Schon das Vorhandensein der Sagittalspalte an sich legt den Gedanken nahe, daß auch der Halbwirbel in der präostalen Entwicklungsphase entstanden ist. Gesichert aber wird diese Auffassung durch unsere heutigen Kenntnisse über die Gefäßeinsprossung, die es nicht erlauben, daß wir neben der Sagittalspalte noch einen knorpeligen Halbwirbel annehmen können. Damit wird die Sagittalspalte ein wichtiges Charakteristikum des in der vorknorpeligen oder knorpeligen Entwicklungsperiode entstandenen „Hemisoma anterior" oder „posterior".

Aus diesem Grunde müßte man bei dem in Rede stehenden ventralen Halbwirbel mit Sagittalspalte ein völliges Fehlen der dorsalen Hälfte erwarten und zur Erklärung der knöchernen Verbindung der ventralen Hälfte mit dem Wirbelbogen zu schwierigen Aushilfen greifen, wenn nicht eine andere einfache Entstehungsmöglichkeit des von Simons mitgeteilten Befundes möglich wäre. In Anlehnung an seine eigene Beobachtung einer „partiellen" sagittalen Wirbelkörperspalte, deren vordere Hälfte gespalten ist, deutet ihn der Verfasser als eine „partielle sagittale Wirbelkörperspalte", deren hintere Hälfte bis zum Chordakanal unvollkommen gespalten ist, und wirft die Frage auf, ob es sich in dem von Junghanns mitgeteilten Fall eines ventralen Halbwirbels nicht eventuell ebenfalls um eine „partielle sagittale Wirbelkörperspalte" — und zwar um eine vollkommene — handeln könnte. Der Befund von hufeisenförmig zusammenhängenden Zwischenwirbelscheiben bei einem offenbar nur spaltförmigen Defekt sowie die schwer erklärbare Vereinigung der ventralen Hälfte mit dem Wirbelbogen veranlaßt den Verfasser, diese Frage zu bejahen. In diesem Zusammenhang bespricht er noch einmal ausführlich die Beobachtung von Valentin und Putschar, für deren Entstehung er ebenfalls eine Ossifikationsstörung ablehnt, und reklamiert diesen Fall als erste anatomische Beobachtung eines „Hemisoma posteriors".

Nicht in allen Fällen von sogenannten frontalen Spalten ist eine totale Trennung der vorderen und hinteren Hälfte anzunehmen. Es ist wahrscheinlich, daß schon das Nochbestehen der Chorda dorsalis im Beginn der Ossifikation allein die Trennung in einen vorderen und hinteren Knochenkern und damit eine sogenannte frontale Spalte hervorrufen kann. Diese darf man aber nicht zu den echten Spaltbildungen zählen, da der totalen Ossifikation des Wirbelkörpers keine Hemmungen entgegenstehen, wie ja auch bei der „persistierenden Chorda" eine völlige Verknöcherung um die Chorda auftritt. So muß man auch die Chorda dorsalis der „Elementarform des Wirbels" (Putti) als präostales ursächliches Element einer Wirbelkörperfehlbildung einfügen und gelangt so zu einem „modifizierten Elementarwirbel", der auch die von Putti noch nicht formal-genetisch erklärten Wirbelkörperfehlbildungen abzuleiten erlaubt.

Schrifttum

Alexander, B., Fschr. Röntgenstr. Erg.-Bd. 13 (1906). — van Assen, zitiert nach W. Müller. — Diethelm, L. 1. Mitteilung. Fschr. Röntgenstr. (im Druck). — Derselbe, 2. Mitteilung, Fschr. Röntgenstr. (im Druck). — Feller und Sternberg, Virchows Arch. 278 (1930): 566. — Frets, zitiert nach Junghanns. — Junghanns, H., Arch. orthop. Chir. 38 (1937): 1. — Knutsson, F., Acta radiol. (Schwd.) 21 (1940): 597 — Z. Radiol. 33: 173. — Lance, zitiert nach Schmorl-Junghanns und W. Müller. — Meyer-Burgdorff und Klose-Gerlich, Arch. klin. Chir. 182 (1935): 220. Ref.: Zbl. Radiol. 20: 594. — Müller, W., Arch. orthop. u. Unfallchir. 30 (1931): 319. — Derselbe, Pathologische Physiologie der Wirbelsäule. Leipzig 1932. — Putti, V., Fschr. Röntgenstr. 14 (1909/10): 15. — Schmorl und Junghanns, Die gesunde und die kranke Wirbelsäule im Röntgenbild. 1932. — Sheregi, M., Fschr. Röntgenstr. 36 (1927): 353. — Simons, B., Die Röntgendiagnostik der Wirbelsäule. 1939. — Valentin und Putschar, Z. orthop. Chir. 64 (1936): 338.

Aus dem Reservelazarett Lippstadt (Chefarzt: Oberfeldarzt Dr. Schlaaff) und dem Röntgenlaboratorium der C. H. F. Müller Aktiengesellschaft, Hamburg

Boloskop und Strahlengefährdung

Von Oberfeldarzt d. R. Dr. **Johannes Schlaaff,** Lippstadt, und Dipl.-Ing. **O. Münchow,** Berlin

Mit 5 Abbildungen

Bei Verwendung des Boloskops für die Lageermittlung eines Fremdkörpers, der operativ entfernt werden soll, wird von Röntgenstrahlen Gebrauch gemacht, die, wie bei jedem Röntgenapparat, die Möglichkeit einer Schädigung des menschlichen Organismus offen lassen.

Beim Boloskop werden die Röntgenstrahlen ausschließlich für das Anvisieren des zu entfernenden Splitters, Geschosses usw. herangezogen. Die operative Entfernung des Fremdkörpers erfolgt jedoch bei ausgeschalteter Röntgenstrahlung ausschließlich unter Lenkung von Visierlampen durch auf die Oberfläche des Patienten projizierte Lichtpunkte. Jeder Arzt, der mit einem Röntgengerät arbeitet, muß sich bewußt sein, daß bei unachtsamem oder fahrlässigem Vorgehen die Möglichkeit einer Schädigung durch die Röntgenstrahlen gegeben ist. Diese Gefahr besteht sowohl für das Bedienungspersonal als auch für den Patienten. Im ersteren Falle ist eine Schädigungsmöglichkeit durch Streustrahlen und durch direkte Strahlung, im letzteren Falle nur durch direkte Strahlung in Betracht zu ziehen.

Da gelegentlich die Ansicht vertreten wird, daß die Möglichkeit einer Schädigung des Verwundeten oder der Ärzte bei diesem Fremdkörpersuchgerät groß wäre oder sogar größer als der Nutzen für den Kranken, soll nachstehend auf Grund von physikalischen Messungen unter Nutzung der praktischen Erfahrungen im Reservelazarett Lippstadt an Hand von mehr als 1200 protokollarisch erfaßten Fremdkörperentfernungen zu dieser Frage Stellung genommen werden. Gleichzeitig wurde der Gesundheitszustand des Bedienungspersonals durch Blutuntersuchungen überwacht und völlig einwandfrei befunden.

I. Streustrahlung

Zunächst sei auf die Gefährdungsmöglichkeit des Bedienungspersonals und des Chirurgen durch Streustrahlung näher eingegangen, die von der Primärstrahlung in der Platte des Lagerungstisches und dem Patienten ausgelöst wird und nach allen Richtungen hin wirksam ist.

Zu diesem Zweck wurde an einer Boloskopanlage normaler Ausführung, die aus dem Suchgerät, einem Standard-DN-Apparat Nr. 11406 und der dazugehörigen Vollschutzhaube Typ V mit Einsatzröhre bestand, eingehende Messungen in der in den Abb. 1 und 2 gezeigten Versuchsanordnung vorgenommen. Als Meßinstrument wurde ein nach dem Kompensationsprinzip arbeitendes Laboratoriumsgerät benutzt, das nach Angaben der PTR. gebaut und auch geeicht worden ist und sich seit langer Zeit für die Feststellung geringster Dosen, wie sie bei Strahlenschutzmessungen üblich sind, außerordentlich gut bewährt hat. Es besteht im wesentlichen aus einem hochempfindlichen Einfadenelektrometer, das seine Ladung über eine geeignete Kugelkammer erhält. Vermittels eines veränderlichen Uranstandards wird ihm eine entgegengesetzte Ladung zugeführt und die Kompensation vorgenommen. Aus der Eichtabelle läßt sich die Dosisleistung in r/s unmittelbar ablesen.

Da es darauf ankam, die ungünstigsten Verhältnise zu ermitteln, wurde bei dem größten am Boloskop einstellbaren Fokus-Hautabstand (43 cm) — bei dem das Einfallsfeld und damit die Streustrahlung am größten ist — und bei der höchsten am Röntgenapparat einstellbaren Röhrenspannung (90 kV) bei 4 mA Röhrenstrom unter Verwendung eines Meßphantoms, das aus einem

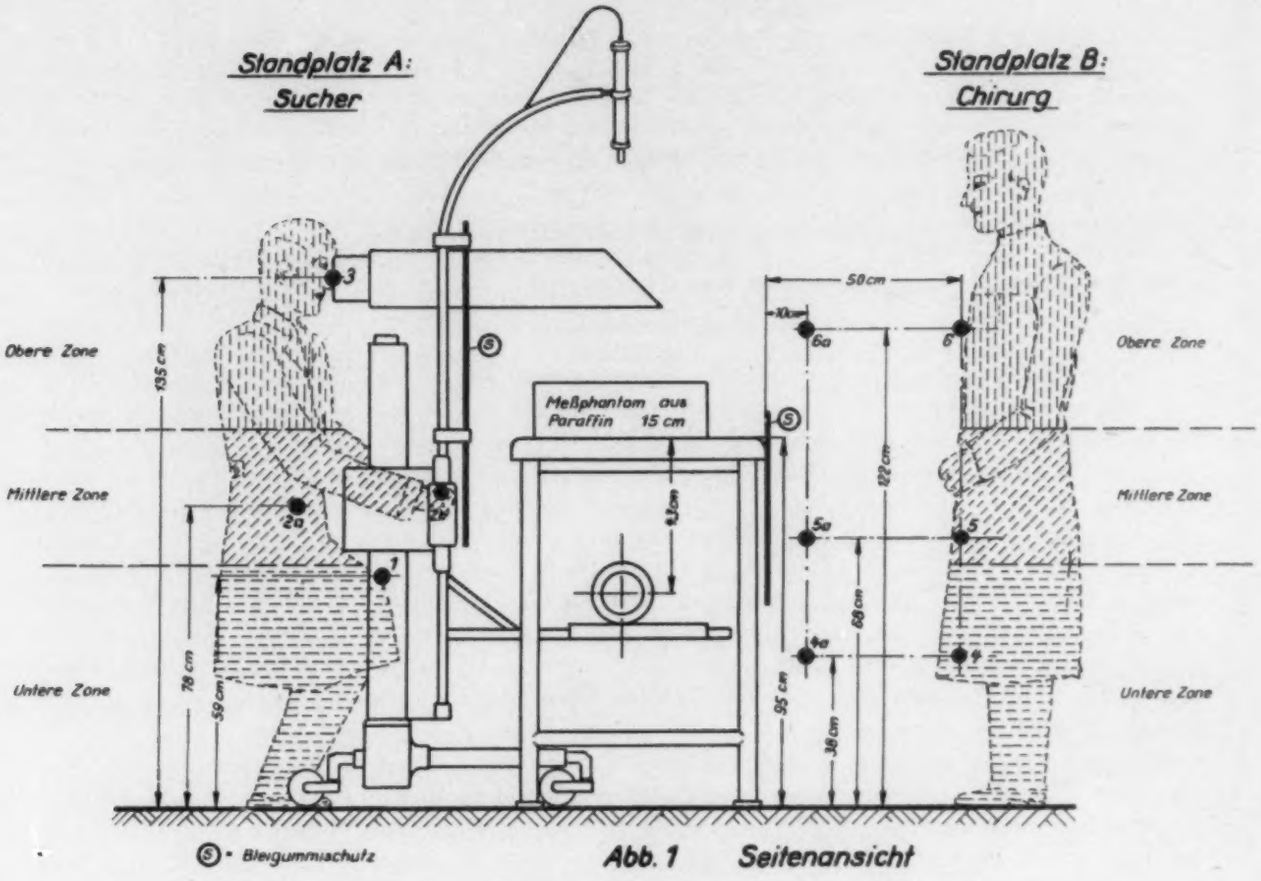

Abb. 1 Seitenansicht

Paraffinblock von 15 cm Stärke bestand, gemessen. Die Meßergebnisse an den verschiedenen Meßplätzen sind in der Tabelle I zusammengefaßt.

Unter Zugrundelegung einer Toleranzdosis für die Generationsorgane von 0,025 r und einer Dosis von 0,25 r pro Tag für die übrigen Körperteile lassen sich folgende Schlüsse aus diesen Messungen hinsichtlich des Streustrahlenschutzes ziehen:

A. Standplatz des „Suchers" (Durchleuchters) (Abb. 1 A)

Am Standplatz des „Suchers" wird in der Unterleibsgegend eine Dosis von 0,025 r erst nach 95 Durchleuchtungsminuten (D-Min.) erreicht.

Am Handgriff des Boloskopstatives wurden 0,25 r in 84 D-Min., an den Beinen des „Suchers" 0,25 r in 127 D-Min., am Auge am Durchleuchtungsschacht sogar erst in 1810 D-Min. gemessen.

Wenn man nun berücksichtigt, daß die gesamte Durchleuchtungsdauer an einem ganzen Vormittag bei 10—12 schwierigen Splitteroperationen nach den praktischen Erfahrungen im Reservelazarett Lippstadt kaum 20 Minuten beträgt und die Röhrenbelastung stets wesentlich geringer ist als bei den Versuchsmessungen, so ist ersichtlich, daß der am Boloskopstativ vorgesehene, fest angebrachte Streustrahlenschutz in jeder Weise vollkommen ausreicht, selbst wenn der Sucher als Berufsröntgenologe auch sonst noch Durchleuchtungen auszuführen hat. Hinzu kommt noch, daß auch in einem großen Steckschuß-Lazarett wöchentlich nur an einigen Tagen mit dem Boloskop gearbeitet wird.

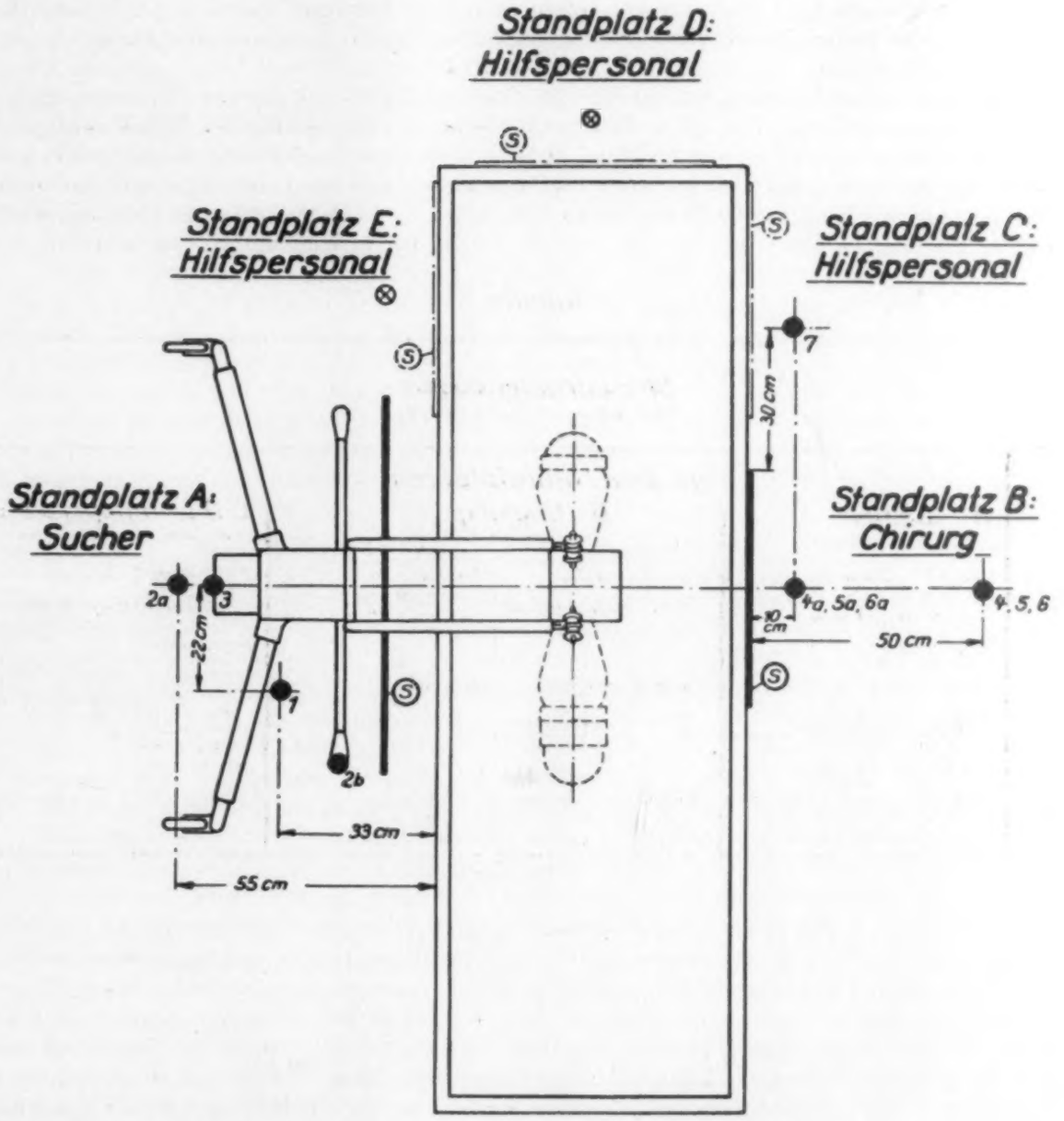

Ⓢ = Bleigummischutz **Abb. 2 Draufsicht**

B. Standplatz des Chirurgen (Abb. 1 B)

Für den Standplatz des Chirurgen wird mit dem Lagerungstisch ein Bleigummischutz mitgeliefert, der, je nach den Anforderungen des Operateurs, zum Schutz gegen Streustrahlen in die dafür vorgesehenen Löcher am Tisch eingehängt oder auf Laufschienen verschoben wird. Dieser Bleigummischutz ist nach den Vorschriften stets zu verwenden.

In unmittelbarer Nähe des Tisches würden in der Unterleibszone 0,025 r erst nach 84 D-Min., in der oberen Zone 0,25 r in 53 D-Min. und in der unteren Zone 0,25 r in 28 D-Min. erreicht.

Diese Meßergebnisse zeigen, daß auch bei einem längeren Aufenthalt des Chirurgen in unmittelbarer Nähe des Tisches für die praktisch vorkommenden Operationsfrequenzen ein ausreichender Schutz vorhanden ist.

Es ist jedoch zu beachten, daß bei der ersten und zweiten Austastung und Tiefenmessung des Fremdkörpers der Chirurg mit seinen Assistenten überhaupt nicht beteiligt ist. Er soll daher weit vom Operationstisch zurücktreten und kann dadurch ohne besondere Maßnahmen den bereits ausreichenden Strahlenschutz noch um ein Vielfaches erhöhen. Bereits in einem Abstand von 50 cm vom Lagerungstisch würden 0,025 r in der Unterleibszone — die im Schatten der Bleigummiwand liegt — erst in etwa 400 D-Min. erreicht werden. An den Beinen würden 0,25 r in 140 D-Min., in

Tabelle I

Streustrahlendosen
bei 90 kV, 4 mA und 43 cm FHA

	an den Standplätzen				
	A: Sucher (mit Bleigummischutz)	B: Chirurg (mit Bleigummischutz) 50 cm vom Tisch	B: Chirurg (mit Bleigummischutz) unmittelbar am Tisch	C-D-E: Hilfspersonal (mit Bleigummischutz)	C-D-E: Hilfspersonal (ohne Bleigummischutz) gemessen bei C
Untere Zone	Meßpl. 1: oberhalb des Knies 0,326 × 10⁻⁶ r/s ≙ 0,25 r in 127 min.	*Platz 4: Kniehöhe 0,25 r in etwa 140 min.	Meßplatz 4a: 1,98 × 10⁻⁶ r/s ≙ 0,25 r in 28 min.	* Platz 7: Kniehöhe 0,25 r in etwa 70 min.	
Mittlere Zone	Meßplatz 2a: Unterleib 0,0437 × 10⁻⁶ r/s ≙ 0,025 r in 95 min. Meßplatz 2b: Handgriff 0,498 × 10⁻⁶ r/s ≙ 0,25 r in 84 min.	*Platz 5: Unterleib 0,025 r in etwa 400 min.	Meßplatz 5a: 0,05 × 10⁻⁶ r/s ≙ 0,025 r in 84 min.	* Streustrahlenschutz mindestens ebenso gut wie am Standplatz B (Meßplatz 5a) des Chirurgen	0,379 × 10⁻⁶ r/s ≙ 0,25 r in 110 min. 0,025 r in 11 min.
Obere Zone	Meßpl. 3: Durchleuchtungsschacht 0,023 × 10⁻⁶ r/s ≙ 0,25 r in 1810 min.	Meßplatz 6: in 122 cm Höhe 0,157 × 10⁻⁶ r/s ≙ 0,25 r in 265 min.	Meßplatz 6a: 0,79 × 10⁻⁶ r/s 0,25 r in 53 min.	Meßplatz 7: in 122 cm Höhe 0,306 × 10⁻⁶ r/s 0,25 r in 136 min.	

* berechnete Werte

der oberen Zone in 265 D-Min. erreicht werden. Es handelt sich also um Durchleuchtungszeiten, die mehr als das Siebenfache der höchsten täglich erreichbaren Operationsfrequenz betragen.

Wird während einer Operation eine Sondenkontrolle erforderlich, so wird diese zweckmäßigerweise mit ausgestrecktem Arm, die Sonde mit einer Kornzange haltend, vorgenommen, so daß der Operateur auch dann nicht in unmittelbarer Nähe des Tisches steht. In diesem Falle kann man mit den Streustrahlendosen rechnen, die in der Tabelle I für einen Abstand von 50 cm vom Tisch angegeben sind. Tatsächlich erfordert jedoch die Sondenkontrolle, da das Geschoß vorher ja schon eingestellt war, nur wenige Sekunden, so daß der Chirurg keiner nennenswert erhöhten Streustrahlendosis ausgesetzt wird. Selbst bei wiederholten Sondenkontrollen kann also von einer Gefährdung durch Streustrahlen keine Rede sein.

C, D, E. Standplatz des Hilfspersonals (Abb. 2)

Das operative Hilfspersonal — Assistenzarzt und Narkoseschwester — befindet sich während der Operation bei einer Röntgenkontrolluntersuchung sowie bei der Sondenführung am Lagerungstisch rechts oder links oder am Kopfende. Es ist dadurch der Streustrahlung mehr ausgesetzt als der Chirurg oder der Sucher.

Während beim alten Trochoskop für normale Untertischdurchleuchtung die Anbringung eines festen Strahlenschutzes nur sehr schwer durchführbar war und dadurch vielfach unterblieb, lassen

sich am Boloskoptisch am Standplatz der Assistenten bzw. der Narkoseschwester ebenfalls Bleigummibahnen einhängen, so daß mindestens derselbe ausreichende Strahlenschutz wie am Chirurgenstandplatz erzielt wird. Dabei ist jedoch zu berücksichtigen, daß der Chirurg stets bleibt, die Narkoseschwester meistens, die Assistenten und das Hilfspersonal häufig wechseln.

Die mit und ohne Bleigummischutz ausgeführten Messungen zeigen, daß für das Hilfspersonal stets ein zusätzlicher Strahlenschutz für den Schutz der Generationsorgane zu verwenden ist. Mit dem vorgesehenen Streustrahlenschutz würden in der Unterleibszone beim Hilfspersonal am Standplatz der Assistenz 0,025 r frühestens in 84 D-Min. erreicht werden, in der oberen Zone 0,25 r in 136 D-Min. und in der unteren Zone in etwa 70 D-Min.

Dabei beträgt nach den praktischen Erfahrungen im Reservelazarett Lippstadt auch bei sehr schwierigen Operationen die normale gesamte Durchleuchtungsdauer pro Fall nicht mehr als 2—$2^1/_2$ Minuten. Nur in ganz seltenen Fällen wird eine längere Durchleuchtungsdauer gelegentlich benötigt. Trotzdem wird im Reservelazarett Lippstadt vorgeschrieben, daß Hilfsärzte und Schwestern hinter dem Bleigummischutz stehen und sich nicht unnütz den Strahlen auszusetzen haben. Bei der Narkoseschwester kann der zusätzliche Schutz für die Keimdrüsen auch ohne weiteres dadurch erzielt werden, daß sie während der Operation das in den Unfallverhütungsvorschriften angegebene Lendenschutzröckchen trägt, sei es auch nur, um dem gesamten Bedienungspersonal das Gefühl der unbedingten Sicherheit zu geben.

Die obigen Ausführungen dürften klar gezeigt haben, daß bei vorschriftsmäßiger Anwendung der Strahlenschutzmaßnahmen auch bei täglicher und bei dauernder Tätigkeit am Boloskop keine Möglichkeit der Strahlengefährdung besteht. Um Klarheit über die allerungünstigsten Bedingungen zu erhalten, wurden, wie bereits oben erwähnt, die Messungen bei der höchsten überhaupt möglichen Röhrenbelastung Stufe 9 = 90 kV am Standardapparat Typ DN und 4 mA vorgenommen. Diese Härtestufe wird jedoch im praktischen Betrieb im Reservelazarett Lippstadt niemals gebraucht, durchschnittlich wird mit Stufe 3—5 (65—70 kV) und bei schwierigeren Lokalisierungen mit Stufe 6—7 (75—80 kV) gearbeitet, was bei exakter Adaptierung vollkommen genügt. Damit wird auch zwangsweise der Streustrahlenanteil in Wirklichkeit noch wesentlich geringer als er auf Grund der Messungen bei 90 kV theoretisch ermittelt wurde, ein Sicherheitsfaktor, der sicher beachtlich ist.

Die Dunkeladaptierung des „Suchers" wird im Reservelazarett Lippstadt besonders sorgfältig durchgeführt. Wie der Chirurg sich 15 Minuten waschen muß, so muß der „Sucher" sich mindestens 15 Minuten adaptieren, damit er beste Sicht erhält und mit Röntgenstrahlen geizen kann. Der „Sucher" soll seinen Stolz darein setzen, mit möglichst niedriger Spannungsstufe auch kleinste Geschosse zu erkennen.

II. Primärstrahlung

Es soll nun im einzelnen die Gefährdungsmöglichkeit des Bedienungspersonals und des Chirurgen sowie des Patienten durch die direkte Röntgenstrahlung näher besprochen werden.

a) Ärzte und Personal

Es wird im Reservelazarett Lippstadt besonders streng darauf geachtet, daß auf keinen Fall in den Strahlenkegel (Wunde) hineingegriffen wird. Das sind Trochoskopallüren, die dem Geist des Boloskops widersprechen. Die Finger haben während der Durchleuchtung in der Wunde nichts zu tun. Der Chirurg tritt vielmehr währenddessen vom Operationstisch zurück. Nur die hakenhaltende Hand der Hilfsärzte bleibt in der Nähe des Strahlenbereiches und ist durch Unterschieben von Bleigummiplatten (in sterilem Beutel) gegen Strahlung zu schützen[1]).

Krankenpfleger, die eventuell die Extremität fixieren, sollen stets Bleigummischürzen und Handschuhe tragen. Eine Gefährdung des Personals besteht also nur bei fahrlässiger Handlungsweise, die selbstverständlich bei jedem anderen Röntgengerät in gleicher Weise gegeben ist.

[1]) S. Schlaaff, „Boloskop, Metallsucher oder Stereogrammetrie". Dtsch. Mil.arzt 1942, 3.

Tabelle II

Aus den Operations-Protokollen des Res.-Laz. Lippstadt

	Körperteil	Operations-Dauer	Spannungs-Stufe bei 4 mA	Gesamte Durchleuchtgs-zeit	Gesamte Wirkungsdosis auf der Haut des Patienten
Kopf	Schädel	0,5 - 8 min.	6 - 7 (75 - 80 kV)	0,2 - 2 min.	ca. 3 - 40 r
Hals und Rumpf	Halswirbel	6,5 - 20 min.	5 - 6 (70 - 75 kV)	0,5 - 2,5 min.	ca. 10 - 35 r
	Brustwirbel " bein " korb	3 - 28 min.	4 - 6 (67 - 75 kV)	1,5 - 3 min.	ca. 20 - 50 r
	Wirbelsäule Lendenwirbel	11 - 36 min.	5 - 6 (70 - 75 kV)	1 - 1,5 min.	ca. 15 - 25 r
	Schulter	12 min.	3 - 4 (65 - 67 kV)	1,5 - 2,5 min.	ca. 20 - 40 r
	Becken	5 - 57 min.	5 - 6 (70 - 75 kV)	0,5 - 3 min.	ca. 15 - 50 r
	Hüftgelenk	10 - 18 min.	4 - 5 (67 - 70 kV)	1 - 3 min.	ca. 15 - 35 r
Obere Extremitäten	Oberarm	20 - 36 min.	3 (65 kV)	1,5 - 5,5 min.	ca. 15 - 60 r
	Hand	2 - 28 min.	1 - 2 (55 - 60 kV)	0,4 - 1,25 min.	ca. 2 - 10 r
Untere Extremitäten	Oberschenkel	5 - 20 min.	3 - 4 (65 - 67 kV)	0,4 - 2,5 min.	ca. 5 - 30 r
	Knie	8 - 13 min.	3 - 4 (65 - 67 kV)	1 - 1,5 min.	ca. 10 - 15 r
	Wade	1 - 30 min.	3 (65 kV)	0,5 - 3 min.	ca. 5 - 35 r

b) Patient

Um sich einen Begriff zu machen, mit welchen Röntgendosen die Haut des Patienten während der Fremdkörpersuche beansprucht wird, wurden mit einer Hauttherapiekammer und einem Hammerdosimeter unmittelbar auf dem Tisch Messungen durchgeführt. Um die Rückstrahlung aus dem Körper mitzuerfassen, wurde der Streukörper unmittelbar auf die Meßkammer aufgelegt, so daß die ermittelten Dosen als Hautwirkungsdosen anzusehen sind. Die Messungen erfolgten bei einem Fokus-Hautabstand von 43 cm (Feldgröße 7:10 cm) und einem Röhrenstrom von 4 mA. Es ergaben sich die folgenden Hautwirkungsdosen:

Stufe 1 = etwa 55 kV ..... 7 r/min
Stufe 3 = etwa 65 kV ..... 9 r/min
Stufe 5 = etwa 70 kV ..... 11 r/min
Stufe 7 = etwa 80 kV ..... 13 r/min
Stufe 9 = etwa 90 kV ..... 15 r/min

Es würden also bei einer mittleren Belastung, z. B. Stufe 5, und einem Fokus-Hautabstand von 43 cm in einer Minute 11 r als Wirkungsdosis auf die Haut verabfolgt. Diese Messungen verstehen sich mit Einschluß der Streustrahlung auf dem bestrahlten Feld des Patienten unter Berücksichtigung der Filterung durch die im Strahlengang befindliche Holzplatte des Boloskoplagerungstisches.

Um die Hautbelastung des Patienten zu ermitteln, ist zu bedenken, daß der Fremdkörper unter Röntgenstrahlen in zwei Richtungen anvisiert wird:

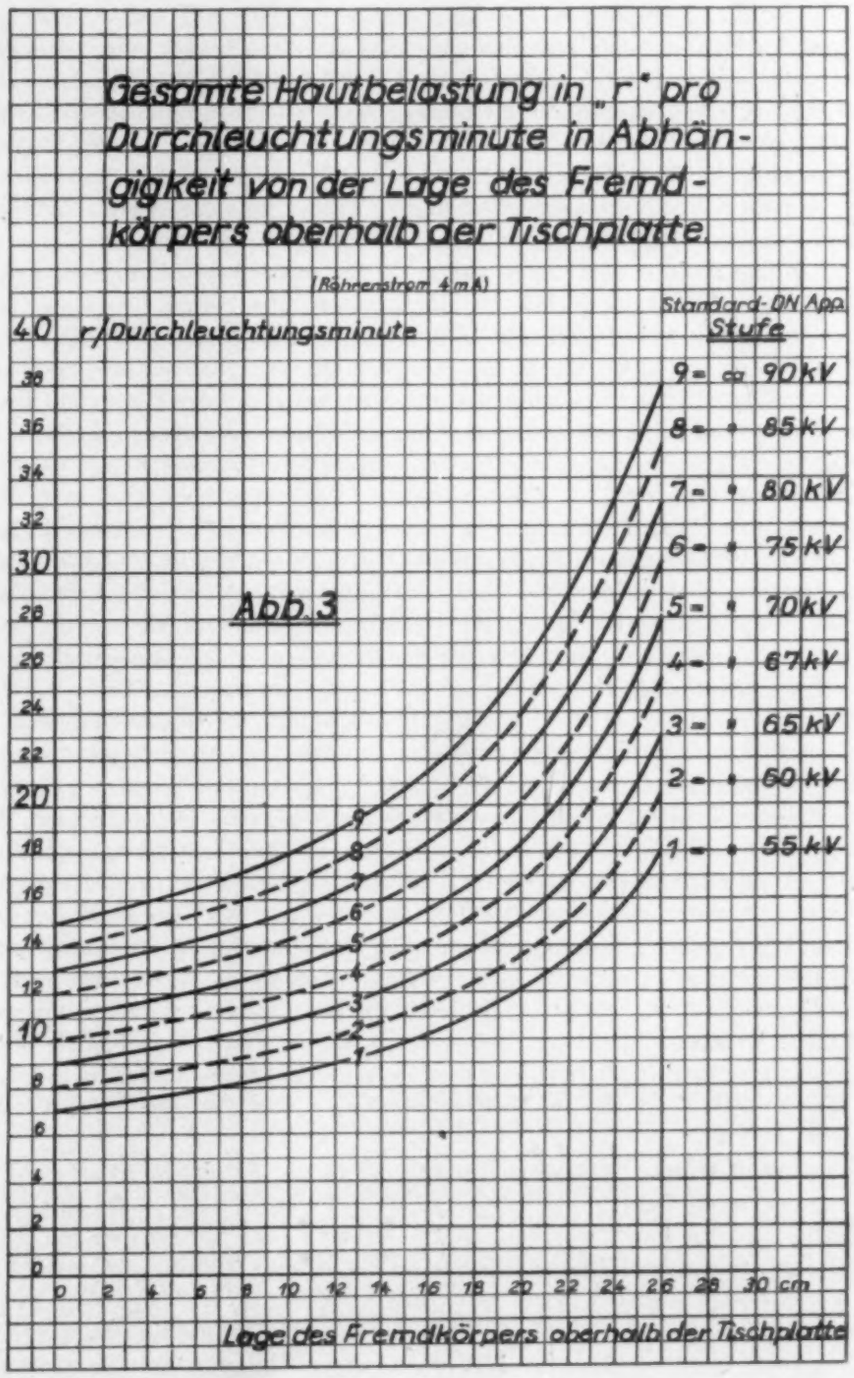

Bei der ersten Einstellung wird die Röntgenröhre nach den Vorschriften, die für die Bedienung des Gerätes gegeben werden, in der tiefsten Lage, also bei größtem Fokus-Hautabstand = 43 cm, horizontal zusammen mit dem Stativ bewegt, bis der Schatten des Fremdkörpers im Fadenkreuz I

des Leuchtschirmes abgebildet wird. Für diese Einstellung kann man nach unseren Erfahrungen mindestens drei Viertel der gesamten Durchleuchtungsdauer ansetzen[1]).

Nach Einstellung des Geschosses im Fadenkreuz I erfolgt das Anvisieren des Fremdkörpers in der zweiten Röhrenstellung, wobei das Boloskopgestänge mit Röhre, Durchleuchtungsschacht und Visierlampen von der Röhrentiefstellung aus nach oben zwecks Festlegung der Höhenlage bewegt wird, bis der Geschoßschatten sich im Fadenkreuz II abbildet.

Bei dieser zweiten boloskopischen Einstellung verändert sich der Fokus-Hautabstand dauernd. Er kann bei sehr dicken Patienten und bei Fremdkörpern, die sehr hoch über der Tischplatte liegen, unter Umständen auch den kleinsten einstellbaren Fokus-Hautabstand, der einheitlich auf 14,5 cm begrenzt wird, erreichen. Für diese zweite Einstellung kann man nach unseren Erfahrungen höchstens ein Viertel der gesamten Durchleuchtungszeit ansetzen.

Bei kleinem Fokus-Hautabstand ist naturgemäß die auftretende Hautwirkungsdosis größer. Es ist allerdings dabei zu beachten, daß die Röntgenstrahlung bei Erreichen des kürzesten Abstandes sofort abgeschaltet wird, da dann die Höhenlage des Geschosses ermittelt worden ist. Daher ist die Röntgenröhre bei geringem Fokus-Hautabstand nur ganz kurzzeitig eingeschaltet.

Um sich einen Begriff über die höchstmögliche Hautbelastung des Patienten zu machen, sind Kurven aufgestellt worden, die unter den genannten Voraussetzungen — größter Fokus-Hautabstand = 43 cm bei Röhrenstellung I, Durchleuchtungszeit bei Röhrenstellung I mindestens = drei Viertel und Durchleuchtungszeit bei Röhrenstellung II höchstens = ein Viertel der gesamten Suchzeit — gelten (s. Abb. 3). Ferner ist angenommen worden, daß die Röntgenstrahlungen bei Röhrenstellung I und bei Röhrenstellung II auf dasselbe Hautfeld fallen, so daß sie sich addieren. Diese Kurven gestatten bei bekannter Durchleuchtungszeit (D-Min.) und bekannter Höhenlage des Fremdkörpers oberhalb der Tischplatte für verschiedene Spannungsstufen die gesamte Hautbelastung in r zu ermitteln. Liegt beispielsweise ein Fremdkörper 14 cm oberhalb der Tischplatte und betrug die Gesamtdurchleuchtungszeit während einer Operation (D-Min.) = 1,5 Minuten bei Belastungsstufe 6, so ermittelt man aus dem Kurvenblatt Abb. 3 eine Gesamthautbelastung von 16 r je D-Min. Bei einer Gesamtdurchleuchtungszeit von 1,5 Min. würde demnach die gesamte Hautbelastung höchstens 24 r betragen.

Die Durchleuchtungszeiten können durch gründliche Vorbereitung jedes Falles, durch Übung und Erfahrung im Durchleuchten sowie durch exakte Dunkeladaptierung außerordentlich abgekürzt werden. Unter Zugrundelegung der bei zahlreichen Operationen mit der Stoppuhr ermittelten Durchleuchtungszeiten und der aus den oben genannten Messungen bekannten Dosisleistungswerte ist festzustellen, daß bei sachgemäßer Handhabung des Boloskops auch bei sehr schwierigen Operationen die dem Patienten verabfolgte Röntgendosis durchgängig kleiner ist als sie bei normalen Magendurchleuchtungen auftreten kann. Bei diesen kann man mit Hautbelastungen von 50—100 r unter Umständen rechnen[2]), die jedoch auf ein viel größeres Einfallsfeld einwirken und dadurch im ganzen ungünstiger für den menschlichen Organismus sind. Das größte Einfallsfeld beträgt am Boloskopgerät 7:10 cm bei Röhrentiefstellung und das kleinste nur 2,5:3,5 cm bei Röhrenhochlage.

An Hand von zahlreichen Operationen wurden die in der Tabelle II angegebenen Wirkungsdosen unter Verwendung der Kurven in Abb. 3 ermittelt. Dazu ist noch zu bemerken, daß die normale durchschnittliche Durchleuchtungszeit 2—2,5 Minuten auch bei schwierigen Fällen beträgt. Nur in ganz seltenen Ausnahmefällen wurden vereinzelt längere Durchleuchtungszeiten benötigt. Aber auch in diesen Fällen überschritt die höchste Hautbelastung nicht 60 r. Die Tabelle II zeigt, daß die im Reservelazarett Lippstadt festgestellten höchsten Wirkungsdosen bei der boloskopischen Fremdkörpersuche eine Hautbelastung des Patienten ergeben, die durchgängig nicht größer ist als

[1]) S. auch Keuten, „Das Fremdkörpersuchgerät Boloskop bei 100 Geschoß- und Granatsplitteroperationen". Dtsch. Mil.arzt 1943, 1.

[2]) Lemmel, „Strahlengefährdung des Kranken und des Arztes in der Röntgendiagnostik". Fschr. Röntgenstr. 58 (1938): 241.

die, die im Verlaufe von normalen röntgendiagnostischen Untersuchungen auftreten kann, besonders dann, wenn diese längere Durchleuchtungen und mehrere aufeinanderfolgende Aufnahmen umfassen. In vielen Fällen ist jedoch die Hautbelastung bei der Fremdkörpersuche sogar geringer als bei einer einzigen schweren normalen Röntgenaufnahme.

Wenn man bedenkt, daß eine Einfallsdosis von 330 r als Epilationsdosis angegeben wird und für den bei der boloskopischen Fremdkörpersuche verwendeten Spannungsbereich eine Wirkungsdosis von 700—750 r als Erythemdosis angesehen werden kann[1]), so sieht man, welche Sicherheitsreserve beim Boloskop stets vorhanden ist.

Trotzdem soll sich der gewissenhafte Arzt bei schwierigen Operationen bewußt sein, daß er mit der Durchleuchtungszeit sparen soll. Die praktischen Erfahrungen bei mehr als 1200 Geschoßentfernungen beweisen, daß bei sachgemäßer Handhabung in keinem einzigen Falle Durchleuchtungszeiten nötig waren, die überhaupt zu einer Hautrötung hätten führen können. Da die Haut-Erythemdosis nun noch um ein Vielfaches überschritten werden müßte, um eine Verbrennung hervorzurufen, kann auch unter Zusammenfassung aller ungünstigen Faktoren von einer Verbrennungsgefahr bei sachgemäßer Handhabung des Boloskops überhaupt nicht gesprochen werden.

Andererseits muß sich der Arzt bei bestimmten Operationen, z. B. am Becken, bewußt sein, daß die Keimdrüsen grundsätzlich möglichst wenig den Röntgenstrahlen ausgesetzt werden sollen. Es sollen daher bei schwierigen Beckensteckschüssen die Testes ebenfalls durch eine Bleigummiplatte abgedeckt werden.

In den oben angegebenen Hautbelastungswerten stecken aber in Wirklichkeit noch insofern reichlichere Reserven, als die errechnete Dosis dem Körper nicht an ein und demselben Eintrittsfeld zugeführt wird. Bereits bei der Sucheinstellung I (43 cm Fokus-Hautabstand) wechselt infolge der ständigen horizontalen Bewegung des Stativs dauernd das Strahleneintrittsfeld auf der Haut. Außerdem können die Einfallsfelder bei Stellung I und Stellung II völlig nebeneinander liegen und sich überhaupt nicht überschneiden, so daß die bei beiden Einstellungen verabfolgten Dosen sich nicht addieren.

Aus dem Ganzen ist zu erkennen, daß die unter ungünstigsten Bedingungen errechneten Werte für die Praxis noch erhebliche Reserven enthalten. Selbstverständlich ist bei jedem Arbeiten mit Röntgenstrahlen eine gewisse Vorsicht unumgänglich notwendig. Dies trifft auch für das Boloskop zu. Wer fahrlässig handelt, kann mit jedem Röntgengerät einen Patienten schädigen. Die Gefahr einer Schädigung ist bei einer boloskopischen Fremdkörpersuche jedoch nicht im geringsten größer als bei allen anderen Durchleuchtungsverfahren. Es besteht deshalb kein Grund, durch Mangel an Kenntnis der wirklichen Verhältnisse oder übertriebene Ängstlichkeit den Ruf eines so ausgezeichneten Gerätes zum Nachteil unserer Verwundeten zu schädigen.

Zusammenfassung

Es wurden die Streustrahlenschutzmaßnahmen am Boloskop eingehend untersucht. Der Streustrahlenschutz ist für alle vorkommenden Operationsfrequenzen ausreichend. Für das Hilfspersonal wird bei Teilnahme an mehreren aufeinanderfolgenden Operationen der zusätzliche Streustrahlenschutz zum Schutz der Generationsorgane benötigt.

Die höchste Hautbelastung des Patienten, die im Verlaufe einer Operation auftritt, wird an Hand von zahlreichen protokollarisch erfaßten Einzelfällen ermittelt. Die ermittelten Hautbelastungen sind durchgängig kleiner, bestimmt aber nicht größer als bei normalen Röntgenuntersuchungen, die längere Durchleuchtungen und Aufnahmen umfassen.

[1]) Küstner, „Wieviel r-Einheiten entspricht die HED". Strahlenther. 26 (1927): 120. — Holthusen, Determann und Jacobi, „Erythemwirkung verschiedener Strahlenqualitäten auf Grund von Messungen in Röntgeneinheiten". Strahlenther. 26 (1927): 274.

Beschreibung eines neuen tomographischen Systems

(DRP. angemeldet)

Statt Kreisbogen Linearsystem

Vereinfachte Aufnahme mehrerer Schnittebenen in einem Arbeitsgang mit einer Röhre

Von Dr. **J. Haas**, Geilenkirchen

Mit 3 Abbildungen

Nachdem ich als das Wesen des Syntopiestrahls die Konstanz des Verhältnisses $R:r$ (Radius der Röhre zu Radius der Plattenschwenkung) erkannt hatte, war es nur noch ein Schritt zu der Überlegung, daß ich dann auch die Röhre sowohl wie die Platte auf beliebigen Linien führen kann, wenn nur immer das Verhältnis $R:r$ gewahrt bleibt. Ich kann z. B. sowohl die Röhre wie die Platte (= Filmebene) auf ähnlichen Parabeln, Ellipsen, Hyperbeln und sogar auf wilden (unregelmäßigen) Linien führen, und es entsteht dennoch dann ein richtiges tomographisches System mit scharfer Abbildung der Drehebene (O-Ebene), wenn nur $R:r$ gleichbleibt.

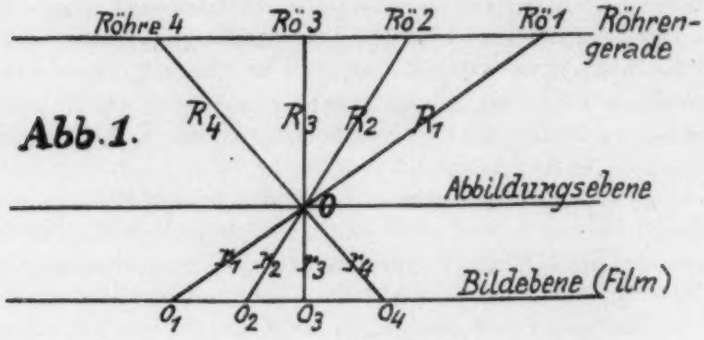

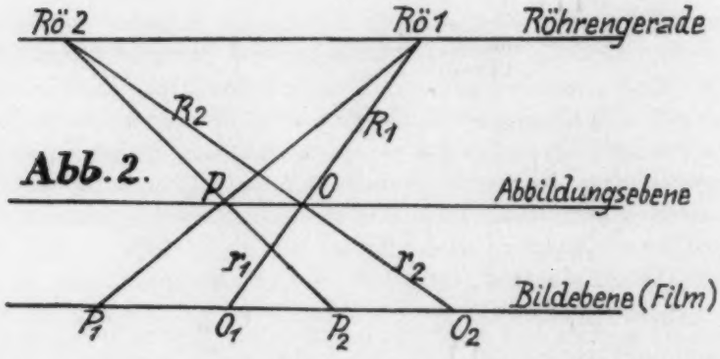

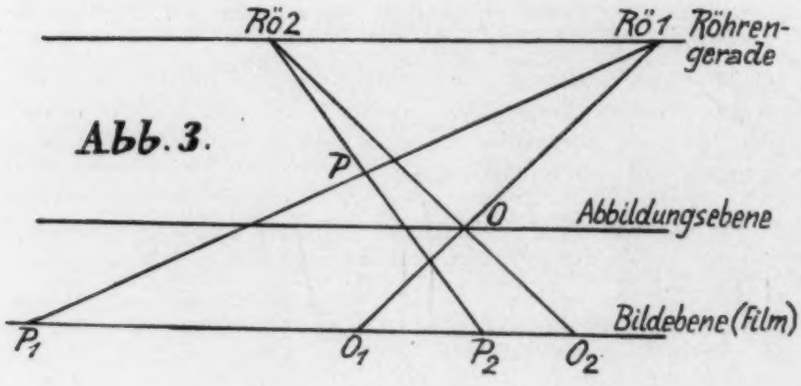

Ähnliche (proportionale) Parabeln, Ellipsen und Hyperbeln sind solche, die mit einer Seitenkante des Kegels, aus dem sie herausgeschnitten werden, denselben Winkel bilden. Ich verzichte auf nähere Darstellung, sondern will heute den einfachsten Tomographen beschreiben, den linearen, d. h. den Tomographen, auf dem sowohl die Röhre wie die Platte auf einer Geraden verlaufen.

Abb. 1 beweist, daß hier bei Koppelung der Röhre mit der Plattenführung die „Radien" immer das Verhältnis $R:r$ bewahren, da alle Dreiecke ähnlich sind. Nähere Ausführung erübrigt sich.

Abb. 2 beweist, daß der Punkt P_1 und P_2 immer dieselbe „syntope" Lage zu dem festen O_1 bzw. O_2 behält. Denn

1) $\quad \Delta R\ddot{o}_1 OP \sim \Delta R\ddot{o}_1 O_1 P_1 \quad$ also: $\quad R\ddot{o}_1 O : R\ddot{o}_1 O_1 = OP : O_1 P_1$

2) $\quad \Delta R\ddot{o}_2 OP \sim \Delta R\ddot{o}_2 O_2 P_2 \quad$ also: $\quad R\ddot{o}_2 O : R\ddot{o}_2 O_2 = OP : O_2 P_2$.

Die linken Seiten (Quotienten) der Gleichungen 1) und 2) sind gleich. Denn wenn $R\ddot{o}_1 O : OO_1 = R\ddot{o}_2 O : OO_2$, dann ist nach den Lehrsätzen über Proportionen auch $R\ddot{o}_1 O : (R\ddot{o}_1 O + OO_1) = R\ddot{o}_2 O : (R\ddot{o}_2 O + OO_2)$. Ferner ist in Gleichung 1) und 2) OP gleich (sich selbst!). Also ist auch $O_1 P_1 = O_2 P_2$.

NB.! Wenn $a : b = c : d$, dann auch $\dfrac{a}{a+b} = \dfrac{c}{c+d}$; s. Lehrsätze der Proportionen.

Abb. 3 beweist, daß in dieser Abbildung P allotop abgebildet wird. Es werden also nur Punkte der „Drehebene", die durch O geht, syntop abgebildet, genau wie in dem Kreisbogentomographen. Abbildungsebene ist immer die Ebene, die durch den Drehpunkt der Röhre-Plattenkoppelung geht.

Auch im linearen Tomographen ist der Abstand der Ebenen voneinander gleichgültig, wenn ich von dem Gesetz der Zentralprojektion absehe.

Der lineare Tomograph hat den Vorzug bei mehreren Aufnahmen in einem Arbeitsgang vor dem Kreisbogentomographen, weil ich hier den Hebelmechanismus zur Regelung des Verhältnisses $R : r$ nicht nötig habe. Es genügt, mehrere verschiedene Drehebenen einzurichten und alles stimmt. Photochemisch hat er in der Tomographie keine (nur scheinbare) Nachteile gegenüber dem Kreisbogentomographen.

Die Röhre muß zweckmäßig so gekoppelt sein, daß sie beim Lauf über ihre Gerade mit ihrem Zentralstrahl immer durch O geht.

Mitteilungen

Die Deutsche Röntgen-Gesellschaft erklärt es für zweckmäßig, daß alle bombengeschädigten Kollegen Verlust oder Beschädigung ihrer Röntgeneinrichtungen der Geschäftsstelle (Posen, Margaretenstraße 15/17) melden.

Der ordentliche Professor Dr. med. Hans Holfelder (Fach Röntgenologie) in der Medizinischen Fakultät der Universität Frankfurt a. M. ist in gleicher Diensteigenschaft an die Universität Posen berufen worden.

Buchbesprechungen

Hackenbroch, M. (Köln): **Die Arthrosis deformans der Hüfte. Grundlagen und Behandlung.** Lex.-8°. 168 Seiten. Mit 79 Abbildungen. Leipzig 1943. Georg Thieme. Preis geh. 12,— RM., geb. 13,50 RM.

Verfasser hat dieses Buch auf Grund vieljähriger Erfahrungen und eingehenden Studiums, insbesondere auch der Röntgenbilder, geschrieben. „Die praktische Bedeutung der Arthrosis deformans des Hüftgelenkes liegt in ihrer Häufigkeit und ihren diagnostischen und therapeutischen Schwierigkeiten." Das Buch befaßt sich nur mit der „osis", mit der „itis" nur insofern, als sie zur „osis" führen kann. Fast alle der als Beleg für die aufgestellten Richtlinien aufgeführten 40 Beobachtungen gehören zu der sogenannten „sekundären Arthrosis deformans", denn fast alle entstanden auf Grund einer präarthrotischen Deformierung, deren statische und funktionelle Auswirkung besonders beleuchtet wird. Die patho-anatomischen Vorgänge werden beschrieben, die umschriebene Knorpelnekrose wird als Beginn der Arthrosis deformans anerkannt. Ätiologisch unterscheidet Verfasser: 1. Arthrosis deformans auf Grund einer kongenitalen Dysplasie, Minderwertigkeit des Hüftgelenks. 2. Auf Grund einer entwicklungsbedingten Minderwertigkeit (Coxa vara, Epiphysolisthesis, Osteochondrosis deformans = Perthes als Hauptgruppen). 3. Auf Grund einer alten abgeheilten Gelenkentzündung. 4. Auf Grund traumatischer Gelenkschädigungen. 5. Auf Grund epiphysennaher Knochenprozesse, z. B. kartilagische Exostosen. Die Beziehung zur Überlastung und Schwerarbeit wird eingehend erörtert, vor allem aber die für die Unfallbegutachtung so wichtige Beziehung zum Trauma (Frakturen, Luxationen, aber auch kleinere Schädigungen durch Kontusionen, „Verstoßungen"), mit wichtigen praktischen Ratschlägen. Als minimale Zeit für die Entwicklung traumatisch-arthro-

tischer Veränderungen nimmt Verfasser 2 Monate an. Auch daß es eine traumatische Arthritis (mit akut-entzündlichem Charakter) gibt, hält er für sicher. Nach kurz gehaltenen klinischen Hinweisen folgt noch ein größeres Kapitel über die Therapie, wokei Hackenbroch seine Erfahrungen mit operativer Behandlung auswertet. Die Röntgenbilder, deren große Mehrzahl aus dem Institut des Referenten stammen, sind so ausgewählt, daß der Leser lernen soll und kann, die ätiologisch verschiedenen Typen nach morphologischen Merkmalen auseinanderzuhalten. Dies ist keineswegs immer leicht und macht, wie ich aus meiner Gutachterpraxis und zahlreichen Einsendungen immer wieder sehen konnte, in der Praxis viel Kopfzerbrechen. In dieser Richtung wird das Buch sicher besonders willkommen sein und viel Gutes stiften. Es will sorgfältig studiert sein. Grashey.

Köhler, A. (Wiesbaden): **Grenzen des Normalen und Anfänge des Pathologischen im Röntgenbilde.** 8., wesentlich erweiterte Auflage. Lex.-8°. 820 Seiten. Mit 565 Abbildungen. Leipzig 1943. Georg Thieme. Preis geh. 51,— RM., geb. 53,— RM.

„Der Köhler" ist wieder neu erschienen. Dem ist nichts weiter hinzuzufügen. Das Buch ist in der glücklichen Lage, unentbehrlich geworden zu sein und keiner weiteren Empfehlung mehr zu bedürfen. Unnötig zu sagen, daß es an vielen Stellen in mühseliger Kleinarbeit wieder verbessert, ergänzt und ausgebaut wurde. Durch starke Kürzung des Sachverzeichnisses ist es trotzdem sogar ein wenig dünner ausgefallen als die vorige Auflage vom Jahre 1939. Für die nächste Auflage wird es allmählich Zeit, die neue anatomische Nomenklatur anzuwenden.

Grashey.

Zeitschriften-Übersicht

Der Chirurg. Jahrg. 15 (1943) H. 8. Koch (Lund, Schweden): Einige röntgenologische Gesichtspunkte über das Ileusproblem.

Zentralblatt für Chirurgie. Jahrg. 70 (1943) Nr. 10. Struppler (im Felde): Ausbreitungswege der Eiterung bei Schußverletzungen der Gliedmaßen. — Péterffy (Kolozsvar): Isolierter Bruch der 1. Rippe. — **Nr. 14.** Denk (Wien): Zur Therapie des inoperablen Bronchuskarzinoms. — Fuß (Duisburg-Hamborn): Spaltbildungen im Bereich des Ellenbogengelenks beim Preßluftschaden. — Gütgemann (Bonn) Zur Kenntnis der Nieren-Harnleiter-Verlagerung bei extrarenalen Bauchgeschwülsten. — **Nr. 15.** Péterffy (Kolozsvar): Echinokokkuszyste des Kreuzbeins.

Zeitschrift für Urologie. Bd. 37 (1943) H. 5. Junker (Hamburg): Zur Behandlung der Harnleitersteine mit dem Zeißschen Schlingenkatheter. — Junker (Berlin): Paranephritischer Abszeß. — Kindler (Breslau): Steinpyonephrose bei Dystopia abdominopelvica. — Junker (Berlin): Zystennieren mit Steinbildung. — **H. 6.** Borgard (im Felde): Zur Kenntnis der pyelogenen Herdinfektion. — Dobritz (im Felde): Asymmetrische Hufeisenniere. — Reinbold (München): Rudimentäre Doppelniere rechts mit extravesikaler Harnleitermündung. — Kraft (Berlin): Blasendivertikel mit Pyohydronephrose. — Reinbold (München): Eigenartige Doppelniere links.

Zeitschrift für urologische Chirurgie und Gynäkologie. Bd. 46 (1943) H. 5. Musiani (Bologna): Hufeisenniere mit Hydropyonephrose und Riesenkalkulose der rechten Hälfte. Leukoplakie des Nierenbeckens mit kankroider Degeneration. — Stöckl (im Felde): Seltene Metastasierungsformen bei Hodengeschwülsten. — Boden (Köln): Harnwegshindernisse. Eine Demonstration von 37 Fällen. — Gysin (Rothenfluh, Schweiz): Über unspezifisch-entzündliche Ureterstrikturen. — Droschl (Graz): Echte und falsche Prostatasteine.

Beiträge zur Klinik der Tuberkulose. Bd. 99 (1943) H. 2/3. Winkler (Graz): Zur Pathogenese und Pathomorphologie der isolierten Silikose. I. Über das isolierte silikotische Erstgeschehen. — Winkler (Graz): Zur Pathogenese und Pathomorphologie der isolierten Silikose. II. Über das isolierte silikotische Zweitgeschehen. — Cathomas (Zürich, Schweiz): Erythema nodosum und tuberkulöse Primoinfektion des Erwachsenen. — Müller, R. W. (Wangen, Allgäu). Über die „Epituberkulose".

Zentralblatt für Gynäkologie. Jahrg. 67 (1943) Nr. 12. Penkert (Magdeburg): Über Ureter fissus caudalis und seine Entwicklungsgeschichte.

Geburtshilfe und Frauenheilkunde. Jahrg. 5 (1943) H. 6. Schläger (Hamburg): Das Eigentum am Röntgenbild.

Deutsches Archiv für klinische Medizin. Bd. 190 (1943) Nr. 5/6. Wolpers und Kommerell (Heidelberg): Röntgenologische Beobachtungen über das Gallensteinwachstum und die Steinverkalkung bei Kalkgalle.

Klinische Wochenschrift. Jahrg. 22 (1943) Nr. 24/25. Sturm (Jena): Über die Segmentpneumonie.

Deutsche Medizinische Wochenschrift. Jahrg. 69 (1943) Nr. 25/26. Schröder (Berlin): Zur Kenntnis des Wirbelhämangioms und seiner prognostischen Bedeutung. — Roufogalis (Athen): Die Magen-Darmpassagezeit beim Neugeborenen.

Münchener Medizinische Wochenschrift. Jahrg. 90 (1943) Nr. 24/25. Kowarschik (Wien): Eine neue Art der Kurzwellenbehandlung. — **Nr. 28/29.** Schiersmann (Rostock): Über die differentialdiagnostische Bedeutung der Enzephalographie bei den Psychosen. — König (Hannover): Schwer erkennbare Magen- und Duodenalgeschwüre. — Kretschmar (Berlin): Die Hysterosalpingographie im Gange der Untersuchung auf Sterilität in der Ehe.

Die Medizinische Welt. Jahrg. 17 (1943) Nr. 28/29. Berner (Frankfurt a. M.): Wo steht die Röntgentherapie der Krebse?

Zeitschrift für ärztliche Fortbildung. Jahrg. 40 (1943) Nr. 11. Berner (Frankfurt a. M.): Können bei täglich durchschnittlich 100 Reihendurchleuchtungen im Laufe der Zeit Röntgenschäden auftreten?

Die Naturwissenschaften. Jahrg. 31 (1943) H. 9/10. Hofmann (Berlin): Eine Erweiterung des Röntgengoniometerverfahrens (Differenzröntgengoniometer).

E·MERCK·DARMSTADT

TETRAGNOSTE

Merck

für die Cholecystographie

Orale oder intravenöse Verabreichung

Jod-Tetragnost-Substanz

Jod-Tetragnost-Ampullen

Oral-Tetragnost

E. Merck

DARMSTADT · CHEMISCHE FABRIK · SEIT 1827

CALCIPOT

»C«

Das C-Vitamin-Kalk-Präparat zur Resistenz-Erhöhung

Packungen
50, 200 Tabletten
50, 100 g Pulver

TROPON

TROPONWERKE KÖLN-MÜLHEIM

Agfa Röntgen Materialien

sichern Ihnen den Erfolg in Ihrem Röntgenbetrieb

Agfa Röntgen-Super-Spezial-Film
Agfa Röntgen-Sino-Film
Agfa Normal Zahnfilm
Agfa Dentox Zahnfilm
Feinkorn
Agfa Röntgen-Rapid-Entwickler
mit Regenerator
Agfa Röntgen-Schnellfixiersalz

Agfa

Nur noch zwei Folientypen:

HEYDEN-**S**-FOLIEN-KOMBINATION
Scharfzeichnend

HEYDEN-**K**-FOLIEN-KOMBINATION
für **K**urzbelichtung

Heyden

Digitalysatum Bürger

Das klassische Digitalispräparat mit den Gesamtwirkstoffen der frischen Pflanze

RÖNTGENTECHNIKER

ING. J. ROSNER

WIEN I/1

HESSGASSE 1

ALLE BERATUNGEN
ALLE LIEFERUNGEN

Neuerscheinungen:

Die Röntgenbildanalyse

(Unter Verwendung der Grundbegriffe der Allgemeinen Röntgenologie.) **Eine Röntgendiagnostische Anleitung für Studierende und Ärzte.** Von Professor Dr. Erich Saupe, Dresden. Lex.-8°. 250 Seiten. Mit 216 Abbildungen. 30,— RM., gebunden 32,— RM.

Strahlenschutz- und Dosierungstafeln

zum Gebrauch bei der Arbeit mit radioaktiven Stoffen. Von Erwin Haschè, Abteilungsleiter am Röntgeninstitut des Städt. Rudolf-Virchow-Krankenhauses zu Berlin. 8°. 46 Seiten. Mit 7 Abbildungen. Kartoniert 3,— RM.

GEORG THIEME / VERLAG / LEIPZIG

Das Schichtbild der Lunge, des Tracheobronchialbaums und des Kehlkopfes

Von Kurt Greineder, Dozent für Röntgenologie an der Universität Berlin, Oberarzt der Universitäts-Röntgenklinik am Robert-Koch-Krankenhaus. Lex.-8°. 250 Seiten. Mit 509 Abb. 1941. 48,— RM., geb. 49,75 RM.

Die Einführung in die Enzephalographie

Die Röntgenuntersuchung nach Luftfüllung der Liquorräume als diagnostisches Hilfsmittel in der Psychiatrie und Neurologie nebst einem Anhang über die Arteriographie und die kombinierte Enzephal-Arteriographie. Von Dr. med. habil. Otto Schiersmann, Dozent für Neurologie und Psychiatrie, Rostock. (Fortschritte auf dem Gebiete der Röntgenstrahlen, Ergänzungsband 64.) Lex.-8°. VIII, 120 Seiten. Mit 158 Abbildungen. 1942. 24,— RM., gebunden 26,— RM. Vorzugspreis für Bezieher der „Fortschritte ...“ und der „Röntgenpraxis“ 21,60 RM., gebunden 23,40 RM.

GEORG THIEME / VERLAG / LEIPZIG



Astralux-Tiefenstrahler

das Universalgerät der Wärmetherapie

Tiefenstrahler — Blaulicht — Wärmestrahler in einem Gerät

Verlangen Sie Flugblatt Nr. 85 kostenlos vom Astralux-Alleinvertrieb, Wien 50/IV, Operngasse 20
Fernruf B 26-0-39

Lieferung nur an Ärzte, Krankenanstalten, Sanitätsstationen, Kinderheime, Parteistellen u. Betriebe für Gefolgschaftsbestrahlung

Verantwortlicher Schriftwalter: Prof. Dr. GRASHEY, Köln, Bürgerhospital. Verlag: Georg Thieme, Leipzig C 1, Roßplatz 12. Zuständig für den Anzeigenteil: Anzeigenverwaltung Georg Thieme G. m. b. H., Berlin NW 40, In den Zelten 13. Fernsprecher: 12 73 76. Anzeigenleiter: i. V. ELISABETH EWALD, Berlin NW 40. Druck: Bibliographisches Institut AG., Leipzig. Pl. 4.

COLSIL

Tabletten-Suppositorien

gegen

Röntgenkater

CHEMISCHE FABRIK GRÜNAU

AKTIENGESELLSCHAFT / BERLIN

Sie dürfen jetzt nicht fehlen

bei der

10. Deutschen Reichslotterie

Über 100 Millionen

gelangen z. Auszahlung, darunter u. a.

6 × RM. 500 000

Ziehung 1. Klasse am 13. u. 14. Okt. 1943

1/1 Beteiligung RM 3, 1/2 RM 6

1/4 RM 12, 1/8 RM 24, Doppellos RM 48

Bestellen Sie bitte sofort per Postkarte oder Brief

OHLERT

Staatliche Lotterie-Einnahme

Hamburg 19, Eimsbütteler Chaussee 12

Postscheck: L-Konto Ohlert, Hamburg Nr. 1432. Ref: Hamburg 43 941.

Bank: Reichsbank Nr. 22178. L-Konto Ohlert, Hamburg-Altona

Gewinne sind einkommensteuerfrei.

Schleussner

Röntgenfilme

Hochempfindlich, klar und kontrastreich

Super-Ixo für Aufnahmen mit Kassette und Folien.

Donco in gebrauchsfertiger Einzelpackung für Aufnahmen ohne Kassette und Folien.

DR. SCHLEUSSNER

ACTA RADIOLOGICA

HERAUSGEBER: PROFESSOR GÖSTA FORSSELL

Abonnementspreis je Band Schwed. Kronen 30.—, zuzüglich Postgebühren Schwed. Kronen 3.—

Jeder Band ca. 600 Seiten, in 6 Heften erscheinend

NEUERSCHEINUNGEN

Suppl. XLVII: **Die Uroxychalie bei der Hierostuberkulose** von Olle Olsson. Preis Schw. Kr. 15.—

Suppl. XLVIII: **Cancer of the Lip** von Bertil Ebenius. Preis Schw. Kr. 20.—

Suppl. XLIX: **Studien über einige biologische Wirkungen der Röntgen- und γ-Strahlen, insbesondere am Phycomyces Blakesleeanus** von Arne G. Forsberg. Preis Schw. Kr. 15.—

ACTA RADIOLOGICA · STOCKHOLM 2 (SCHWEDEN)